

# Zervixkarzinom

## Medizinische Leitlinie

|                         |  |
|-------------------------|--|
| Leitlinie erstellt von: | OA Dr. Imre Szilagyi (KUK); OA Dr. Helge Brandmeier (SK)   |
| Leitlinie geprüft von:  | Prim. Dr. Peter Panholzer (SK); Prim. Dr. Johannes Berger (SK);<br>OA Dr. Christian Puttinger (PEK); OA Dr. Florian Baminger (RI);<br>Prim. Dr. Lukas Angleitner-Boubenizek (PEK);<br>Prim. Univ. Prof. Dr. Peter Oppelt (KUK) |
| Fachliche Freigabe:     | OA Dr. Imre Szilagyi<br>Revision v. 28.01.2023   |

Diese Leitlinie ist eine Grundlage für die Diagnostik und Therapie innerhalb des Tumorzentrums Oberösterreich und erhebt nicht den Anspruch auf Vollständigkeit.

Darüberhinaus von den jeweiligen Fachgesellschaften festgelegte Qualitätsstandards sind dem Stand der Wissenschaft entsprechend enzu beziehen.

## Inhaltsverzeichnis

|          |   |    |
|----------|---|----|
| <b>1</b> | <b>Allgemeines</b> .....  | 4  |
| 1.1      | Epidemiologie .....   | 4  |
| 1.2      | Ätiologie .....   | 4  |
| 1.2.1    | Allgemein .....   | 4  |
| 1.2.2    | Primärprävention .....  | 4  |
| 1.2.3    | Sekundärprävention .....  | 5  |
| <b>2</b> | <b>Diagnostik und Scoring</b> .....                                   | 7  |
| 2.1      | Klinische Hinweise .....  | 7  |
| 2.2      | Abklärung .....   | 7  |
| 2.3      | Rezidiv-/Metastasendiagnostik .....                                   | 7  |
| 2.4      | Histologie .....  | 8  |
| 2.4.1    | Histopathologische Diagnosen und deren klinische Bedeutung .....      | 8  |
| 2.4.2    | Stadieneinteilung .....   | 9  |
| 2.5      | Prognose .....  | 11 |
| <b>3</b> | <b>Behandlungsplan</b> .....  | 12 |
| 3.1      | Chirurgische Primärtherapie .....                                     | 12 |
| 3.1.1    | Präoperative Abklärung .....  | 12 |
| 3.1.2    | Fertilitätserhalt .....   | 12 |
| 3.1.3    | Operation .....   | 13 |
| 3.1.4    | Sonderfälle/Ausnahmen .....   | 13 |
| 3.2      | Stadienangepasster Algorithmus zur Therapie des Zervixkarzinoms ..... | 13 |
| 3.2.1    | Flowchart Konisation beim mikroinvasiven Karzinom .....               | 13 |
| 3.2.2    | Flowchart Stadium Ia2 .....   | 14 |
| 3.2.3    | Flowchart Stadien Ib1 / IIa1 .....                                    | 14 |
| 3.2.4    | Flowchart Stadien Ib2 / Ib3 / IIa2 .....                              | 14 |
| 3.2.5    | Flowchart Stadien IIb / IVa .....                                     | 15 |
| 3.2.6    | Flowchart Stadium IVb .....   | 15 |
| 3.3      | Primäre Radiochemotherapie .....                                      | 15 |
| 3.3.1    | Prätherapeutisch .....  | 15 |
| 3.3.2    | Indikation .....  | 15 |
| 3.3.3    | Durchführung .....  | 15 |
| 3.4      | Neoadjuvante Chemotherapie .....                                      | 16 |
| 3.4.1    | Indikation (Einzelfallentscheidung zusammen mit Radiotherapie) .....  | 16 |
| 3.4.2    | Durchführung .....  | 16 |
| 3.5      | Adjuvante Radio(chemo)therapie .....                                  | 16 |
| 3.5.1    | Indikation für adjuvante RCT .....                                    | 16 |
| 3.5.2    | Indikation für alleinige Teletherapie .....                           | 16 |
| 3.5.3    | Durchführung .....  | 16 |
| 3.5.4    | Sonderfälle/Ausnahmen .....   | 17 |
| 3.6      | Rezidivtherapie .....   | 17 |
| 3.6.1    | Lokalrezidiv .....  | 17 |
| 3.6.2    | Rezidiv außerhalb des Beckens/Fernmetastasen .....                    | 17 |

---

|          |  |           |
|----------|--|-----------|
| 3.6.3    | Therapiealgorithmus zur Rezidivtherapie des Zervixkarzinoms.....                               | 18        |
| 3.6.4    | Therapie des Zervixkarzinoms in Abhängigkeit von der Lokalisation bzw. der<br>Metastasen ..... | 18        |
| 3.7      | Palliativtherapie .....  | 19        |
| 3.7.1    | Palliative Behandlung beim Rezidiv oder bei Metastasen des Zervixkarzinoms.....                | 19        |
| 3.7.2    | Palliative Chemotherapie .....   | 19        |
| 3.7.3    | Palliative Radiotherapie .....   | 19        |
| <b>4</b> | <b>Besondere klinische Situationen</b> .....   | <b>20</b> |
|          | Invasives Zervixkarzinom in der Schwangerschaft .....  | 20        |
| <b>5</b> | <b>Verlaufskontrolle und Nachsorge</b> .....   | <b>21</b> |
| 6        | Dokumentation und Qualitätsparameter .....   | 23        |
| 7        | Literatur/Quellenangaben .....   | 23        |
|          | Anhang: Chemotherapieprotokolle .....  | 23        |
|          | Anhang: Studienblatt (optional).....   | 23        |
|          | Anhang: Wirtschaftliche Analyse (optional).....  | 23        |

## 1 Allgemeines

### 1.1 Epidemiologie

- **Inzidenz des Zervixkarzinoms** beträgt ca. 11/100.000 Frauen/Jahr.
- **Typisches Erkrankungsalter:** 1. Gipfel 35.–40. Lebensjahr, 2. Gipfel 60.–70. Lebensjahr.
- **70 % Prozent aller Zervixkarzinome** werden durch die HPV-Subtypen 16 und 18 ausgelöst.
- **95% der Zervixkarzinome HPV pos**

### 1.2 Ätiologie

#### 1.2.1 Allgemein

- **Humanes Papilloma-Virus (HPV):** Persistierende HPV-Infektion als Voraussetzung für Entstehung eines Zervixkarzinoms.
  - Risikofaktoren für persistierende HPV-Infektion: HIV-Infektion, Immunsuppression, Nikotinabusus
  - hohe „Clearance“: zirka 80 % aller Frauen erleiden im Lauf ihres Lebens eine HPV-Infektion; in ca. 75 % subklinisch; bei über 80 % aller HPV-Infizierten nach 12 Monaten molekularbiologisch nicht mehr nachweisbar
  - Häufigkeitsgipfel der HPV-Infektion zwischen dem 20. und 25. Lj.
  - HPV-Prävalenz je nach Kontinent zwischen 6,6 % (Europa) und 22,9 % (Afrika)

#### 1.2.2 Primärprävention

- **HPV-Impfung** (gentechnisch hergestellte prophylaktische Totimpfstoffe):
  - gilt als effektiv und sicher (FUTURE II study group 2007; Paavonen et al., 2007)
  - persistierende HPV-Infektionen gegen die HPV-DNA-Viren der entsprechenden Impfstoffe werden in 95–100 % der Fälle verhindert
  - sowohl HPV-induzierte Kondylome als auch Präkanzerosen effektiv durch die HPV-Impfung verhinderbar (Donovan et al., 2010; Brotherton et al., 2011; Munoz et al., 2009)
  - kein therapeutischer Effekt, wenn aktuell eine Läsion an der Zervix (z. B. CIN II) besteht
  - nicht indiziert ist vor der HPV-Impfung eine HPV-Virustypisierung der Zervix oder die Bestimmung spezifischer Serum-Antikörpertiter
- **Derzeit 1 Impfstoff:**
  - Gardasil®9: 9-fach Impfstoff; 6/11/16/18/31/33/45/52/58; Aktivimpfstoff der L1-Proteinhülle; Impfschema: 0, 2, 6 Monate; soll zusätzlich 4–18 % der HPV-induzierten Karzinome verhindern
- **Zielpopulation:**
  - um den höchsten Effekt zu erzielen, möglichst vor Beginn der sexuellen Aktivität („HPV-naiv“) im jungen Lebensalter (9.–12. Lebensjahr) impfen (Details zum Impfprogramm in Österreich siehe Tab. 1)
  - auch junge Frauen bis ca. 25 profitieren – sollten in „Catch-up Programmen“ geimpft werden
  - Frauen bis 45 Jahren profitieren ebenfalls zu einem gewissen Prozentsatz, ebenso jene mit Zustand nach Konisation

**▪ Besondere Populationen:**

- bei bekannter Schwangerschaft sollte nicht geimpft werden (jedoch keine absolute Kontraindikation)
- keine ausreichende Datenlage zum Nutzen bei Frauen über 45

**[Informationen](#) zum österreichweiten HPV-Impfprogramm****1.2.3 Sekundärprävention**

- **Derzeit in Österreich opportunistisches Screening** und kein organisiertes Screenings mittels Zytologie; mit Empfehlung zur jährlichen Durchführung einer zytologischen Abstrichkontrolle (in organisierten Screeningsettings Intervall auf bis zu 3 Jahre erweiterbar).
- **Reduktion der tumorspezifischen Mortalität** durch zytologisches Screenings in epidemiologischen Studien gezeigt.
- **Mittlerweile Vielzahl an HPV-Testverfahren** – die gängigsten:
  - **Hybrid Capture II®**: Hybridisierung der Virus-DNA, Unterscheidung in 13 High-Risk- und 5 Low-Risk-Typen, von der FDA zugelassen, ist derzeit Methode der 1. Wahl
  - **Cobas 4800®**: DNA-PCR, Nachweis von 14 High-Risk-Typen, darüber hinaus isolierter Nachweis der HPV-Typen 16 und 18, von der FDA zugelassen
- **Organisierte Screening-Programme** mit Intervallen von 3 oder 5 Jahren, die auf HPV-Testung allein oder HPV-Kotestung mit Zytologie basieren, führen bei Frauen, die älter als 30 Jahre sind, nach 3 oder 5 Jahren in der zweiten Screeningrunde zu einer signifikant deutlicheren Senkung der Neuerkrankungen an CIN III+ (82/100.000) als Programme, die auf einem alleinigen organisierten zytologischen Screening mit Intervallen von 3 oder 5 Jahren basieren (159/100.000; RR 0,59) (ARTISTIC, NTCC-I, NTCC-II, SWEDESCREEN).
- **Jeder suspekter makroskopischer Befund an der Portio** sollte mittels Kolposkopie und kolposkopisch gezielter Biopsie weiterführend abgeklärt werden.

## Österreichische gynäkologische Zytologie Nomenklatur 2017 mit Bethesda Äquivalent

(ÖGZ: Leitlinie zur Qualität in der gynäkologischen Zytologie; Rev. 2 im Juli 2017, gültig ab 1.1.2018)

| PAP-Gruppe | Textliche Befundwiedergabe Zervixzytologie  | Äquivalent: Bethesda System 2015   |
|------------|---|--|
| 0          | <p><b>Nicht beurteilbar</b></p> <p>a.) nicht bearbeitet wegen technischer und/oder administrativer Mängel... (Ursache angeben).</p> <p>b.) bearbeitet – aber nicht auswertbar wegen... (Ursache angeben – siehe Abstrichqualitätskriterien).</p>  | <p>Unsatisfactory for evaluation</p> <p>a.) Rejected specimen (not processed) because... (specimen not labelled, slide broken, etc.)</p> <p>b.) Fully evaluated, unsatisfactory specimen: Specimen processed and examined, but unsatisfactory for evaluation of epithelial abnormality because of... (obscuring blood, etc.)</p> |
| I          | <p>Normales, altersentsprechendes Zellbild (inkl. Plattenepithelmetaplasie) in gut beurteilbaren und repräsentativen Abstrichen; vermehrte Entzündungszellen ohne Epithelalteration; Atrophie ohne Zytolyse in repräsentativen Abstrichen.</p>  | <p>Negative for intraepithelial lesion or malignancy (NILM)</p>  |
| II         | <p>Entzündliche- (wenn möglich Organismus angeben: Pilze, Trichomonaden, HSV, bakterielle Mischflora, etc.); reaktiv/reparative oder degenerative Veränderungen; Hyper- und Parakeratose; tubare Metaplasie; schwangerschaftsassozierte Zellen; normale Endometriumzellen (nur bei klinischer Angabe postmenopausal oder Frau <math>\square</math> 45 Jahre); Bestrahlungs-assoziierte Zellveränderungen; atrophes Zellbild mit Zytolyse. Normales, altersentsprechendes Zellbild, allerdings mit eingeschränkter Abstrichqualität.</p> | <p>Negative for intraepithelial lesion or malignancy / other (NILM)</p>  |
| III        | <p>Stärker ausgeprägte entzündlich-regenerative und/oder degenerative und/oder atrophe Veränderungen mit nicht sicher beurteilbarer Dignität (SIL oder invasives Karzinom nicht auszuschließen).</p> <p>Stärker ausgeprägte entzündlich-regenerative und/oder degenerative und/oder atrophe Veränderungen mit nicht sicher beurteilbarer Dignität; atypische unreife Metaplasie, HSIL oder invasives Karzinom nicht auszuschließen.</p>   | <p>Atypical squamous cells – undetermined significance (ASC-US)</p> <p>Atypical squamous cells – cannot exclude a high-grade squamous intraepithelial lesion (ASC – H)</p>   |
| IIID       | <p>HPV-assoziierte Zellveränderungen (Koilozyten, Dyskeratozyten) Zellen einer niedriggradigen squamösen intraepithelialen Läsion / Neoplasie (LSIL). Optional: Entspricht vormals einer CIN 1 oder geringgradigen Dysplasie.</p>   | <p>Low grade squamous intraepithelial lesion (LSIL)</p>  |
| IIIG       | <p>Atypische glanduläre Zellen (wenn möglich angeben: endozervikal oder endometrial oder nicht näher zuordenbar) eher proliferativ, reaktiv.</p> <p>Atypische glanduläre Zellen (wenn möglich angeben: endozervikal oder endometrial) mit Verdacht auf neoplastische Veränderungen.</p>   | <p>Atypical endocervical or endometrial or glandular cells (NOS or specify in comment) (AGC)</p> <p>Atypical endocervical or glandular cells, favor neoplastic (AGC)</p>   |
| IV         | <p>Zellen einer hochgradigen squamösen intraepithelialen Läsion / Neoplasie (HSIL). Optional: Entspricht vormals einer CIN 2/3 oder mäßiggradigen - hochgradigen Dysplasie</p> <p>Zellen eines endozervikalen Adenocarcinoma in situ (AIS).</p>   | <p>High grade squamous intraepithelial lesion (HSIL)</p> <p>Endocervical adenocarcinoma in situ (AIS)</p>  |
| V          | <p>Zellen eines (vermutlich) invasiven Plattenepithelkarzinoms.</p> <p>Zellen eines Adenokarzinoms (wenn möglich spezifizieren: endozervikal oder endometrial oder extrauterin).</p> <p>Zellen anderer maligner Tumoren (wenn möglich Tumorzelltyp gemäß aktueller WHO Klassifikation angeben).</p>   | <p>Squamous cell carcinoma;</p> <p>Adenocarcinoma (endocervical, endometrial, extrauterine, NOS);</p> <p>Other malignant neoplasms. (specify)</p>  |

## 2 Diagnostik und Scoring

### 2.1 Klinische Hinweise

- **Blutungsanomalien:** Kontaktblutungen typischerweise postkoital bzw. Metrorrhagien oder Blutung in der Postmenopause.
- **Fluor** oft bräunlich oder blutig tingiert, häufig übel riechend.
- **Dysurie und Pollakisurie** durch Harnwegsinfekt, Ureterkompression bzw. -infiltration oder Harnblaseninfiltration.
- **Schmerzen im Beckenbereich, Lumbalgien** (Infiltration des Plexus sacralis, rezidivierende Pyelonephritis durch Harnstau).
- **Obstipation** (durch Rektumkompression bzw. -infiltration).
- **Schwellung** einer/beider unteren Extremität/-en (Lymphstau, Thrombose).
- **Oft asymptomatisch bei Frühstadien.**

### 2.2 Abklärung

- **Initial** meist auffälliger Pap-Abstrich oder positiver HPV-Test.
- **Danach Abklärung mittels Kolposkopie und kolposkopisch gezielter Biopsie** zur Diagnosesicherung; bei nicht aussagekräftiger Biopsie manchmal diagnostische Konisation notwendig.
- **Klinische Untersuchung:** Beschreibung der Tumorausdehnung und -größe, endozervikale Abgrenzbarkeit, Vaginalbefall, Parametrienbefall, Hydronephrose, LK-Metastasen mittels Tastuntersuchung, Abdomen, Nieren, LK-Stationen, Spiegeluntersuchung, eimanuelle Testuntersuchung, rektale Tastuntersuchung, Vaginalsonografie, Nierenultraschall.
- **Weiterführende Bildgebung:** CT Thorax/Abdomen zur Beurteilung der LK-Stationen, zum Ausschluss von Fernmetastasen und einer Hydronephrose; MRT kleines Becken zur Beurteilung der Tumorgöße, Parametrieninfiltration, Tumorausdehnung; ggf. PET-CT aufgrund der höheren Sensitivität für LK-Befall als CT und MRT.

### 2.3 Rezidiv-/Metastasendiagnostik

- **Die meisten Rezidive** werden in den ersten 3 Jahren nach Diagnosestellung diagnostiziert; Rezidive treten insbesondere im Becken auf.
- **Diagnose auf Basis folgender klinischer Hinweise bzw. Untersuchungen:**
  - klinische Symptome (Schmerzen, Blutungen, Fluor, Schwellungen)
  - äußere körperliche Untersuchung (Schwellung des Abdomens, der unteren Extremität bzw. von Lymphknoten, Klopfschmerz der Nierenlager)
  - gynäkologische Untersuchung: sichtbarer und/oder tastbarer Tumor
  - Nierenabklärung (Harnstau): frühe Diagnostik eines Harnstaus (Rezidiv, Ureterstenose, Ureterstriktur) kann den Funktionsverlust der Niere, der v. a. palliativ-zytostatische Therapiemöglichkeiten beschränken würde, verhindern
  - evtl. SCC-Tumormarker-Erhöhung (Squamous Cell Carcinoma Antigen) beim Plattenepithelkarzinom
  - CT des Abdomens und Beckens oder PET-CT bei Rezidivverdacht
  - MRT des Beckens bei Rezidivverdacht

- Zervikalkanalkürettage/Biopsie bei Tumorpersistenz/Vaginalrezidiv bzw. Try-Cut-Punktion bei Beckenrezidiv, CT-gelenkte Punktion
- Thoraxröntgen bei Rezidivverdacht
- Skelettröntgen, Knochenszintigrafie, MRT bei Verdacht auf Knochenmetastasen

## 2.4 Histologie

### 2.4.1 Histopathologische Diagnosen und deren klinische Bedeutung

Die Tumortypisierung soll nach der letzten Auflage WHO-Klassifikation erfolgen.

| Histologischer Typ  | Häufigkeit, Anmerkungen  |
|---|--|
| <b>LSIL</b> (synonym bzw. vormalig CIN1)<br>inkl. Condylomata acuminata | <ul style="list-style-type: none"> <li>▪ leichte Dysplasie</li> <li>▪ spontane Rückbildung in ca. 80%</li> <li>▪ Kontrolle in (3-)6 Monaten</li> </ul>   |
| <b>HSIL</b> (synonym bzw. vormalig CIN2/CIN3/CIS)                       | <ul style="list-style-type: none"> <li>▪ mittelgradige Dysplasie</li> <li>▪ spontane Rückbildung in ca. 40-60%</li> <li>▪ Kontrolle in (3-)6 Monaten</li> <li>▪ bei Persistenz über den Zeitraum von 2 Jahren und in Ausnahmefällen (weitere Kontrollen nicht garantiert) LLETZ als „see and treat“-Maßnahme indiziert</li> </ul>  |
| CIN 3/CIS   | <ul style="list-style-type: none"> <li>▪ hochgradige Dysplasie</li> <li>▪ spontane Rückbildung nur in ca. 20%</li> </ul>   |
| <b>Mikroinvasives Karzinom</b>  | <ul style="list-style-type: none"> <li>▪ keine (!) klinische Diagnose, oft in der Tiefe des Zervikalkanals lokalisiert</li> <li>▪ mikroskopische Diagnose auf der Basis der Histologie (am besten aus dem Konus nach Resektion im Gesunden!)</li> </ul>  |
| <b>Plattenepithelkarzinom</b>   | <ul style="list-style-type: none"> <li>▪ 80% aller Zervixkarzinome (verhornend, nicht-verhornend)</li> <li>▪ wichtigste Sonderformen v.a.: verruköses Karzinom (meist hochdifferenziert, hohe Lokalrezidivneigung)</li> </ul>  |
| <b>Adenokarzinom</b>  | <ul style="list-style-type: none"> <li>▪ zunehmende Häufigkeit</li> <li>▪ 12-15% aller Zervixkarzinome</li> <li>▪ Prognose in einigen Studien ungünstiger als jene beim Plattenepithelkarzinom (vgl. <i>Landoni et al. 1997</i>)</li> <li>▪ Sonderformen v.a.: villoglanduläres Karzinom (günstige Verlaufsform)</li> <li>▪ klarzelliges Karzinom: keine schlechtere Prognose als andere Adenokarzinome</li> <li>▪ seröses Karzinom: &lt;1% aller Zervixkarzinome mit ungünstiger Prognose</li> <li>▪ Adenoma malignum: &lt;1% aller Zervixkarzinome mit ungünstiger Prognose</li> </ul> |
| <b>Adenosquamöses Karzinom</b>  | <ul style="list-style-type: none"> <li>▪ ca. 3% aller Zervixkarzinome</li> <li>▪ kontroverse Angaben, ob diese Histologie tatsächlich mit schlechterer Prognose assoziiert ist</li> </ul>  |
| <b>Neuroendokrines, kleinzelliges Karzinom</b>                          | <ul style="list-style-type: none"> <li>▪ in 0,5%, besonders ungünstige Prognose, frühe Entwicklung von Fernmetastasen, evtl. humorale Aktivität wie Morbus Cushing (<i>Petru et al. 2005</i>).</li> <li>▪ Prognostisch relevant scheint v.a. das FIGO-Stadium zu sein, der potenzielle Nutzen einer Chemotherapie ist unklar (<i>Lee et al. 2007</i>)</li> </ul>   |
| <b>Melanom</b>  | <ul style="list-style-type: none"> <li>▪ sehr selten, eine radikale Hysterektomie mit freien Resektionsrändern ist Therapie der Wahl</li> </ul>  |
| <b>Metastasen anderer Malignome</b>                                     | <ul style="list-style-type: none"> <li>▪ vor allem Endometrium, Mamma, Harnblase, Magen</li> </ul>   |

Die verwendete histologische Terminologie entspricht der aktuellen histologischen Klassifikation der WHO 2014 (Kurman RJ 2014), deutschsprachige Darstellung (Reich O 2015). Bei Frauen mit Kinderwunsch sollte im Gespräch mit dem befundenden Pathologen möglichst HSIL (CIN 2) von HSIL (CIN3) unterschieden werden, um die Möglichkeit der Regression einer CIN 2 abzuwarten zu können und spätere geburtshilfliche Komplikationen nach Konisationen zu vermeiden (Tainio K BMJ 2018).

## WHO (2020)

### Squamous epithelial tumors

- Squamous intraepithelial lesions of the uterine cervix
- Squamous cell carcinoma, HPV associated, of the uterine cervix
- Squamous cell carcinoma, HPV independent, of the uterine cervix
- Squamous cell carcinoma, NOS of the uterine cervix



### Adenocarcinomas

- Adenocarcinoma in situ, HPV associated, of the uterine cervix
- Adenocarcinoma, HPV associated, of the uterine cervix
- Adenocarcinoma in situ, HPV independent, of the uterine cervix
- Adenocarcinoma, HPV independent, gastric type, of the uterine cervix
- Adenocarcinoma, HPV independent, clear cell type, of the uterine cervix
- Adenocarcinoma, HPV independent, mesonephric type, of the uterine cervix
- Other adenocarcinomas of the uterine cervix
- Other epithelial tumors
  
- Carcinosarcoma of the uterine cervix
- Adenosquamous and mucoepidermoid carcinomas of the uterine cervix
- Adenoid basal carcinoma of the uterine cervix
- Carcinoma of the uterine cervix, unclassifiable
- Mixed epithelial and mesenchymal tumors
- Adenosarcoma of the uterine cervix
- Germ cell tumors of the uterine cervix

Quelle: WHO 2020

### 2.4.2 Stadieneinteilung

- **Lokale Ausbreitung** betrifft Parametrien, Vagina, Corpus uteri, seltener Harnblase und Rektum (das Zervixkarzinom bleibt üblicherweise lange auf das Becken beschränkt).
- **Lymphogene Ausbreitung** erfolgt in die pelvinen und paraaortalen Lymphknoten. Eine direkte Metastasierung in die paraaortalen Lymphknoten via Ligg. infundibulopelvica ohne vorherigen Befall der pelvinen Lymphknoten ist sehr selten. Extrem selten ist ein primärer Befall inguinaler, mediastinaler oder supraklavikulärer Lymphknoten.
- **Entwicklung von Fernmetastasen** in die Lunge und seltener in das Skelettsystem oder die Leber erfolgt spät.
- **Intraperitoneale Ausbreitung** erfolgt via Zellabschilferung; im FIGO-Stadium Ib–IVa wird primär bei 5 % intraperitoneales Tumorwachstum dokumentiert (*Podczaski et al., 1989*).
- **FIGO-Staging:** erfolgt primär klinisch (d.h. klinische Untersuchung / Th. Rö und i. V. Pyelographie sind erlaubt). Die chirurgischen/histopathologischen Ergebnisse sowie die Bildgebung (CT-Th/Abd. zur Lkn. Beurteilung; MR zur Parametrienbeurteilung) werden in die Figo Stadieneinteilung einbezogen und verändern ev. das Stadium (24% Stadium Ib – 67% im Stadium IV).
- **Weiterführende Bildgebung** spielt im klinischen Alltag natürlich eine wesentliche Rolle.
  - bezüglich der lokalen Ausbreitung klinische Untersuchung präziser als MRT und CT, die eher dazu neigen, die Tumorausbreitung zu überschätzen
  - bezüglich des Parametrienbefalls MRT präziser als die klinische Untersuchung (GOG 183; Mitchell et al., 2006)

**FIGO-Klassifikation des Zervixkarzinoms (FIGO Stadienhandbuch AGO Stand 03/2022)**

| FIGO         | Beschreibung  |
|--------------|---|
| <b>I</b>     | Das Karzinom ist auf die Zervix uteri beschränkt (Ausdehnung auf Corpus uteri wird nicht beurteilt)   |
| <b>Ia</b>    | Invasives Karzinom, das nur mikroskopisch diagnostiziert werden kann, mit maximaler Invasionstiefe <5mm <sup>1</sup>  |
| <b>Ia1</b>   | Invasionstiefe Stroma < 3mm   |
| <b>Ia2</b>   | Invasionstiefe Stroma ≥ 3mm und < 5mm   |
| <b>Ib</b>    | Invasives Karzinom mit Invasionstiefe ≥ 5 mm, Läsion limitiert auf die Zervix uteri <sup>2</sup>  |
| <b>Ib1</b>   | Invasives Karzinom mit max. Tumordurchmesser < 2cm  |
| <b>Ib2</b>   | Invasives Karzinom mit max. Tumordurchmesser ≥ 2cm und < 4cm  |
| <b>Ib3</b>   | Invasives Karzinom mit max. Tumordurchmesser ≥ 4cm  |
| <b>II</b>    | Karzinom infiltriert über den Uterus hinaus, jedoch nicht in das untere Vaginaldrittel oder die Beckenwand  |
| <b>IIa</b>   | Infiltration bis in die oberen zwei Vaginaldrittel ohne Parametrienbefall   |
| <b>IIa1</b>  | Invasives Karzinom mit max. Tumordurchmesser < 4 cm   |
| <b>IIa2</b>  | Invasives Karzinom mit max. Tumordurchmesser ≥ 4 cm   |
| <b>IIb</b>   | Parametrienbefall, aber nicht bis an die Beckenwand   |
| <b>III</b>   | Karzinom infiltriert das untere Vaginaldrittel und/oder die Beckenwand und/oder Hydronephrose oder funktionslose Niere und/oder pelviner und/oder paraaortaler Lymphknotenbefall <sup>3</sup> |
| <b>IIIa</b>  | Karzinom infiltriert das untere Vaginaldrittel, aber nicht die Beckenwand   |
| <b>IIIb</b>  | Karzinom infiltriert die Beckenwand und/oder Hydronephrose oder funktionslose Niere   |
| <b>IIIc</b>  | Invasives Karzinom mit pelvinem und/oder paraaortalem Lymphknotenbefall, unabhängig von Tumorgöße und -ausdehnung (mit r oder p) <sup>3</sup>   |
| <b>IIIc1</b> | pelviner Lymphknotenbefall ohne paraaortalen Lymphknotenbefall  |
| <b>IIIc2</b> | paraaortaler Lymphknotenbefall mit oder ohne positiven pelvinen Lymphknoten   |
| <b>IV</b>    | Karzinom mit Tumorausbreitung über das Becken oder histologisch verifizierter Infiltration Harnblasen- oder Rektummukosa (ein bullöses Ödem gilt nicht als FIGO Stadium IV)                   |
| <b>IVa</b>   | Tumorausbreitung zu angrenzenden Beckenorganen  |
| <b>IVb</b>   | Tumorausbreitung zu distanten Organen   |

<sup>1</sup> Bildgebung und Pathologie sind in allen Tumorstadien erlaubt, um die klinische Beurteilung bezüglich Tumorgöße und -ausdehnung zu unterstützen.

<sup>2</sup> Invasion der Lymphgefäße bzw. der Blutgefäße ändert nicht das Tumorstadium. Die laterale Tumorausdehnung beeinflusst das Tumorstadium nicht mehr.

<sup>3</sup> Suffix r (Radiologie) und p (Pathologie) wird verwendet, um die Methode der Lymphknotenbeurteilung anzugeben (z.B. IIIc1r bei radiologisch diagnostiziertem pelvinem Lymphknotenbefall oder IIIc2p bei histologisch diagnostiziertem paraaortalem Lymphknotenbefall)

## 2.5 *Prognose*

### Ungünstige Prognosefaktoren sind v. a.:

- Tumorgröße (Tumorvolumen, größter horizontaler Tumordurchmesser)
- retroperitoneale Lymphknotenmetastasen (erhöhte Rate bei Lymphgefäßeinbruch)
- parametrane Infiltration
- Infiltrationstiefe des Tumors
- Nachweis eines Harnstaus durch Ureterobstruktion beim fortgeschrittenem Karzinom
- prätherapeutischer Hb-Wert bzw. therapierefraktäre Anämie bei Patientinnen unter primärer Radiotherapie/Radiochemotherapie
- evtl. Adenokarzinom
- kleinzelliges Karzinom

### 3 Behandlungsplan

#### 3.1 Chirurgische Primärtherapie

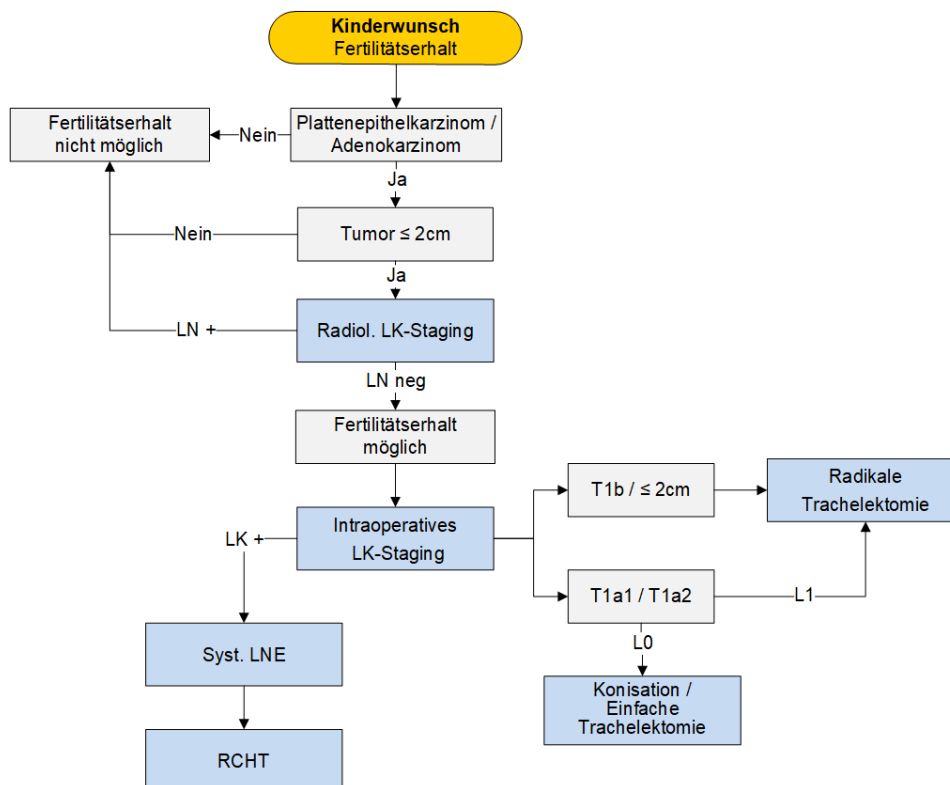
##### 3.1.1 Präoperative Abklärung

- Operabilität der Patientin, Alter, Menopausenstatus, Kinderwunsch, Voroperationen, Symptome, Komorbiditäten, Therapiewunsch, Zugangsweg.

##### 3.1.2 Fertilitätserhalt

- Bei prämenopausalen Frauen mit Kinderwunsch erfolgt eine exakte Aufklärung bezüglich fertilitätserhaltender Therapieoptionen.
- Bei einem Zervixkarzinom FIGO Ia1 bzw. Ia2 besteht die Möglichkeit einer Konisation +/- Lymphadenektomie (LNE bei FIGO Ia1 und LVSI bzw. bei FIGO Ia2).
- Kriterien für eine Trachelektomie (Diaz et al., 2008):
  - histologisch verifiziertes Zervixkarzinom (Adeno-, adenosquamöses bzw. Plattenepithelkarzinom)
  - ≤ FIGO-Stadium Ib1/1b2
  - Kinderwunsch
  - kein klinischer Hinweis auf Infertilität
  - kein Hinweis auf Metastasen (CT, PET-CT)
  - mind. 4–6 Wochen Abstand zu Konisation
  - Alter der Patientin ≤ 45 Jahre

#### Flowchart Fertilitätserhalt



### 3.1.3 Operation

- **Klinisch auffällige LK (pelvin/paraaortal):** gezielte TE und Schnellschnitt, ggf. Debulking-LNE und Clip-Markierung kranialster positiver LK, Abbruch der OP und keine weitere radikale HE, sondern ad Radiochemotherapie.
- **Klinisch unauffällige LK:**
  - systematische pelvine LNE inkl. Schnellschnitt
  - wenn Schnellschnitt negativ: Fortsetzen der Operation und HE, radikale HE oder radikale Trachelektomie
  - wenn Schnellschnitt positiv: paraaortale LNE und keine Operation am Uterus (d. h. keine HE, radikale HE, [radikale] Trachelektomie)
- **Alleinige Sentinel-Node-Biopsie (SNB)** derzeit kein Standardverfahren, kann jedoch zur gezielten Schnellschnitt-Diagnostik sowie in begründeten Einzelfällen eingesetzt werden.
- **Wenn der Sentinel-Lymphknoten nicht darstellbar ist,** sollte auf dieser Seite eine systematische pelvine LNE erfolgen inkl. Schnellschnitt und Vorgehen je nach Schnellschnitt- Befund.
- **Prä- oder intraoperative Darstellung mittels ICG pelvin beidseits.**
- **pT1A1 mit LVSI, IA2, IB1<2cm**

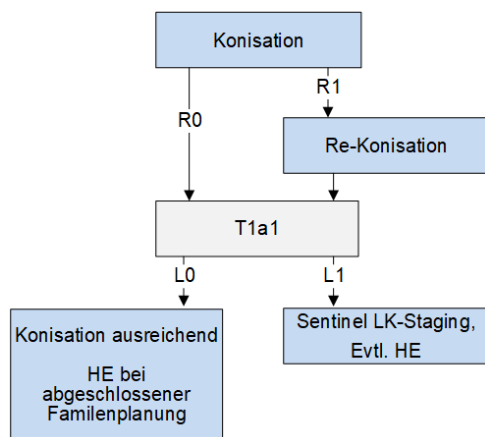
Patientinnen mit Zervixkarzinom FIGO IA1 (mit LVSI), IA2, IB1 sind vor Entscheidung über den geplanten Zugangsweg bei radikaler Hysterektomie über die Ergebnisse der **LACC-Studie** zu informieren (vgl. [AGO](#)).

### 3.1.4 Sonderfälle/Ausnahmen

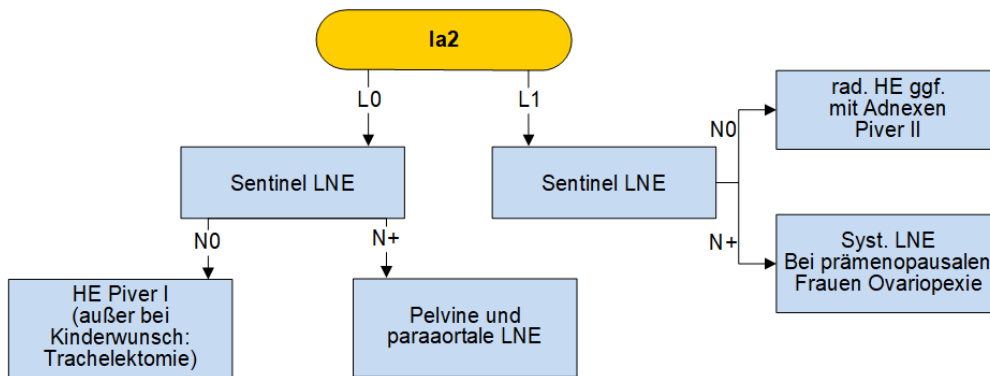
- **Kleinzelliges Zervixkarzinom:** modifizierte radikale HE + LNE.
- **„An-konisiertes“ Zervixkarzinom:** OP nach 6 Wochen.

## 3.2 Stadienangepasster Algorithmus zur Therapie des Zervixkarzinoms

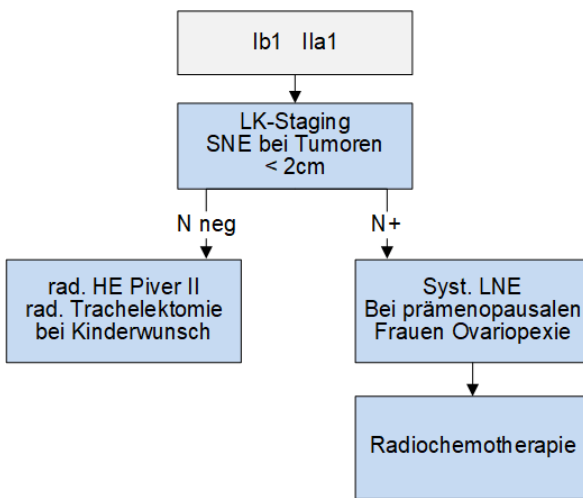
### 3.2.1 Flowchart Konisation bei mikroinvasiven Karzinom



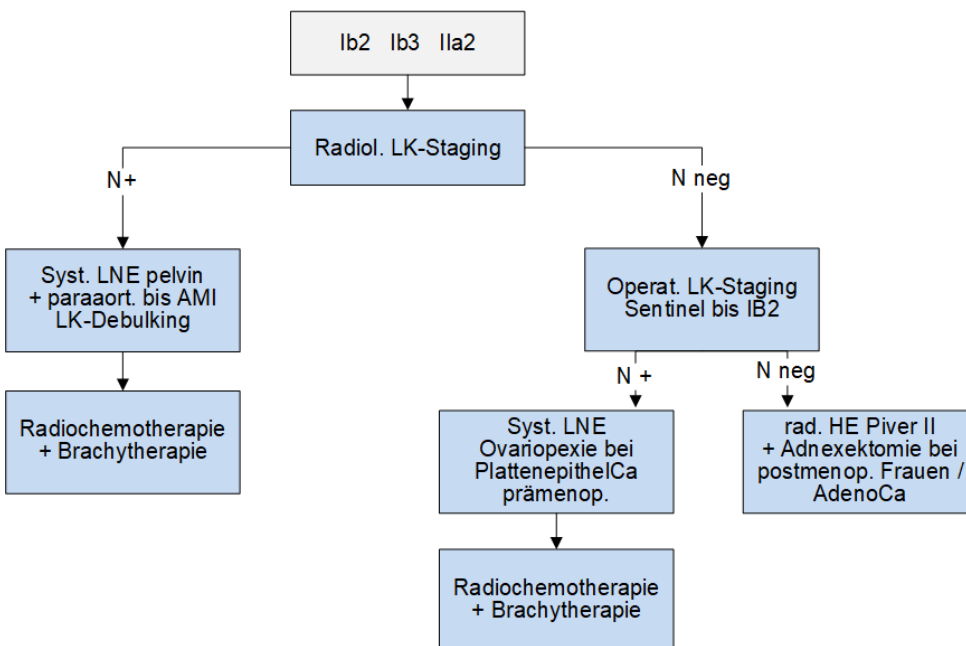
### 3.2.2 Flowchart Stadium Ia2



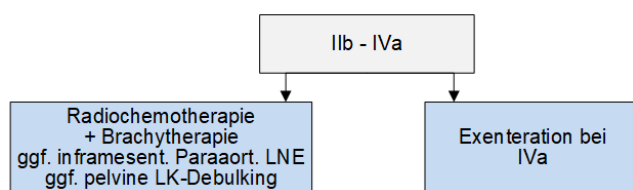
### 3.2.3 Flowchart Stadien Ib1 / IIa1



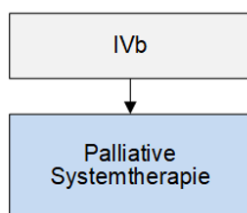
### 3.2.4 Flowchart Stadien Ib2 / Ib3 / IIa2



### 3.2.5 Flowchart Stadien IIb / IVa



### 3.2.6 Flowchart Stadium IVb



## 3.3 Primäre Radiochemotherapie

### 3.3.1 Prätherapeutisch

- **Durchuntersuchung mittels MRT Becken und PET-CT** bei allen Frauen mit einem Zervixkarzinom, denen eine primäre Radiochemotherapie angeboten wird.
- **Eine Stagingoperation** kann diesen Patientinnen angeboten werden (üblicherweise endoskopisch durchgeführte Operation mit paraaortaler +/- pelviner Lymphadenektomie, um das Bestrahlungsfeld zu definieren) (*Uzan et al., 2011*).

### 3.3.2 Indikation

- **Immer bei:** FIGO IIb–IVa oder jegliches Tumorstadium mit N1.
- **I. d. R./alternativ zu OP:** FIGO Ib1–IIa.

### 3.3.3 Durchführung

- **Chemotherapie:**
  - Cisplatin 40 mg/m<sup>2</sup> weekly i. v. (mind. 3 Zyklen, optimal 5–6 Zyklen)
  - Kreatinin-Clearance mittels Cockroft-Formel (bei Risikofaktoren 24-h-Harn sammeln)
  - Vor- und Nachlauf jeweils mind. 1.000 ml NaCl
  - Antiemese (5-HT3-Antagonist + Dexamethason)
- **Teletherapie:** Bestrahlung Primärtumorregion, pelvine Lymphabflußwege mit Gesamtdosis von 45 – 50 Gy mit Einzeldosis von 1,8Gy- 2 Gy in 5 Fraktionen je Woche. Bei positiven pelvinen Lymphknoten Boost von 10 Gy konventionell fraktioniert oder integrierter Boost. Inklusion der paraortalen Lymphknoten bei positiven Befall.
- **Brachytherapie:**
  - die äquivalente Dosis aus Kombination von Tele- und Brachytherapie liegt bei 85 – 90Gy
  - Gesamtdauer der kombinierten Tele – und Brachytherapie soll nicht mehr als 56 Tage betragen.

### 3.4 Neoadjuvante Chemotherapie

Wenn möglich, in Studien.

#### 3.4.1 Indikation (Einzelfallentscheidung zusammen mit Radiotherapie)

- FIGO-Stadium Ib2 bis IIb.

#### 3.4.2. Durchführung

- **Vor Therapiebeginn:** MRT Becken, CT Abdomen/Thorax.
- **Klinische Kontrolle des Ansprechens** vor jedem Zyklus.
- **3 Zyklen Carboplatin/Paclitaxel** (Carboplatin AUC 2/Paclitaxel 60 mg/m<sup>2</sup> d1d8d15q21).
- **Oder: 3 Zyklen TIP** (Paclitaxel 175 mg/m<sup>2</sup>/Ifosfamid 5 g/m<sup>2</sup>/Cisplatin 75 mg/m<sup>2</sup> d1–3q21).
  - Bilanzierung der Urinausscheidung nach Cisplatin, ggf. Maßnahmen der Hydrierung und Diurese
  - Antiemese (5-HT<sub>3</sub>-Antagonist + Dexamethason + Aprepitant)
  - G-CSF-Prophylaxe
- **Bei Progress unter NAC:** Radiochemotherapie oder Radiatio.

### 3.5 Adjuvante Radio(chemo)therapie

Indikation/Planung gemeinsam mit Strahlentherapie: Eine adjuvante Behandlung nach primär operativer Therapie hängt von den postoperativen Befunden und dem daraus resultierenden histologischen Tumorstadium ab.

#### 3.5.1 Indikation für adjuvante RCT

- **Obligat bei pN+ - Status** (LK-Metastasen).
- **Nach suboptimaler OP** (R1-Situation).
- **Parametrienbefall**
- **simultan mehrere (≥3) Risikofaktoren**  
(L1, V1, tiefe Stromainvasion, Tu > 4cm, sowie Grading G3 falls 2 weitere RF vorliegen)

#### 3.5.2 Indikation für alleinige Teletherapie

- **Als Option zu diskutieren bei:**
  - Lymphgefäßinvasion
  - Tumordurchmesser > 4 cm
  - > 2/3 Stromainvasion

#### 3.5.3 Durchführung

- **Platinhaltige Chemotherapie**
  - Antiemese (5-HT<sub>3</sub>-Antagonist + Dexamethason)
- **Teletherapie:** Bestrahlung, pelvine Lymphabflußwege mit Gesamtdosis von 45 – 50 Gy mit Einzeldosis von 1,8Gy- 2 Gy in 5 Fraktionen je Woche. Bei positiven pelvinen Lymphknoten oder R1 Boost von 10 Gy konventionell fraktioniert oder integrierter Boost. Inklusion der paraortalen Lymphknoten bei positiven Befall mit 50 Gy



### 3.5.4 Sonderfälle/Ausnahmen

- Bei pos. vaginalem Resektionsrand: Brachytherapie
- Bei KI gegen Cisplatin/5-FU: Einzelfallentscheidung im Tumorboard.

## 3.6 Rezidivtherapie

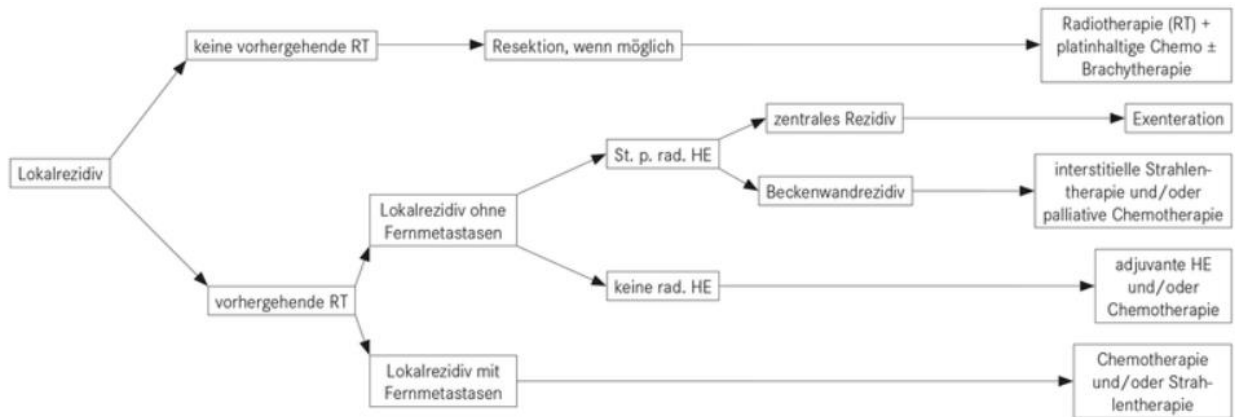
### 3.6.1 Lokalrezidiv

- **OP-Indikation in Einzelfällen:**
  - Voraussetzung: guter Allgemeinzustand, Patientinnenwunsch
  - abhängig von Lokalisation und Vortherapie
  - nach Ausschluss von Fernmetastasen
  - ggf. exenterative Verfahren oder erweiterte Beckenwandresektion
  - ggf. in Kooperation mit Strahlentherapie wegen Applikatoreinlage für Brachytherapie
- **Alternativ Radiochemotherapie in kurativer Intention**, falls nicht vorbestrahlt.
- **Chemotherapie** (bei Z. n. nach Radiatio und KI gegen OP):
  - z. B. Cisplatin/Carboplatin – Paclitaxel oder Cisplatin – Topotecan
  - wenn keine Kontraindikation: Carboplatin-Paclitaxel oder Topotecan-Paclitaxel in Kombination mit Bevacizumab lt. GOG-240-Protokoll (cave: Fistelrisiko)
  - Ansprechen eines Rezidivs in vorbestrahlten Arealen in nur 10 % der Fälle zu erwarten, bei Fernmetastasen (in erster Linie Lunge) steigt Wahrscheinlichkeit auf bis zu 60 %
  - Pembrolizumab (PDL1 pos., CPS $\geq$ 1) – Keynote 826

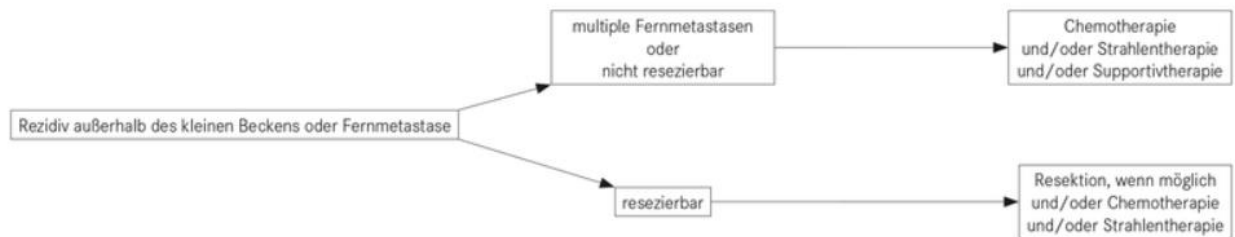
### 3.6.2 Rezidiv außerhalb des Beckens/Fernmetastasen

- **Wenn keine Platin-Vortherapie:** Carboplatin – Paclitaxel +/- Bevacizumab oder Cisplatin – Topotecan +/- Bevacizumab (GOG-240-Protokoll) +/- Pembrolizumab
- **Nach Platinvortherapie:**
  - wenn keine Kontraindikation: Carboplatin/Paclitaxel oder Topotecan/Paclitaxel in Kombination mit Bevacizumab
  - Monotherapie (z. B. Topotecan, Paclitaxel, Vinorelbin, Ifosfamid)
- **Ggf. Chemotherapie in Kombination mit gezielter Strahlentherapie** zur lokalen Kontrolle oder palliativen Symptomkontrolle.
- **Individuell adaptierte Palliativtherapie:**
  - z. B. Harn-/Stuhl-Ableitung (bei Fisteln)
  - z. B. mod. Radiatio/Brachytherapie (bei Blutung)
  - Schmerztherapie

### 3.6.3 Therapiealgorithmus zur Rezidivtherapie des Zervixkarzinoms



#### Rezidivtherapie bei Fernmetastasen bzw. Rezidiv außerhalb des Beckens



### 3.6.4 Therapie des Zervixkarzinoms in Abhängigkeit von der Lokalisation bzw. der Metastasen

| Lokalisation  | Radiotherapie (RT)  | Operation   | Chemotherapie  |
|---|---|---|--|
| Beckenwandrezidiv                                     | Teletherapie (+/- konkomitante CHT) als Palliativtherapie u. a. zur Schmerzreduktion effektiv; Langzeitprognose dennoch ungünstig                                     | in selektionierten Fällen kombinierte operative und intraoperative RT                         | geringe Erfolgschancen                                 |
| Zentrales Beckenrezidiv/Rezidiv der proximalen Vagina | Tele- und Brachytherapie (+/- konkomitante CHT), wenn Operation nicht möglich oder von der Patientin nicht gewünscht; prognostisch günstigste Form des Beckenrezidivs | bei selektionierten Patientinnen Exenteration eventuell in Kombination mit intraoperativer RT | evtl. Kombination mit der externen RT                  |
| Paraaortales Rezidiv                                  | gute Palliation möglich   | bei isoliertem Rezidiv anzustreben, vorzugsweise in Kombination mit intraoperativer RT        | Chemotherapie evtl. in Kombination mit der externen RT |
| Lunge   | bei singulären Lungenmetastasen stereotaktische RT  | evtl. Thorakotomie und Resektion indiziert  | Ansprechen in bis zu 60 % möglich                      |
| Peritonealhöhle                                       | keine Indikation  | palliative Aszitespunktionen  | evtl. vorübergehendes Ansprechen                       |
| Isolierte Lymphknotenmetastasen                       | effektive Therapieform  | evtl. operative Entfernung isolierter inguinaler Läsionen                                     | evtl. indiziert  |
| Knochenmetastasen                                     | effektiv in der Schmerztherapie   | extrem selten indiziert bei isolierten Fernmetastasen   | palliative Intention                                   |
| Lebermetastasen                                       | bei singulären Metastasen unter 4 cm stereotaktische RT oder Radiofrequenzablation  | singuläre Metastasen je nach Lokalisation, Leberteilresektion bzw. Radiofrequenzablation      | evtl. in palliativer Intention                         |

### 3.7 Palliativtherapie

#### 3.7.1 Palliative Behandlung beim Rezidiv oder bei Metastasen des Zervixkarzinoms

- **Prinzipiell jede Therapie im Rezidivfall bzw. bei Metastasen** als Palliativtherapie einzustufen.
- **Definitive Heilungen sehr selten** (ca. 20 %) und am ehesten bei einem isolierten zentralen Rezidiv am Scheidengrund oder bei Tumorpersistenz nach primärer Radiotherapie.
- **Ist bereits primär oder adjuvant eine Strahlentherapie erfolgt** und treten im Beckenbereichen Rezidiv bzw. eine Progression auf, ist die Wahrscheinlichkeit des Ansprechens auf eine Rezidivradiotherapie und auch zytostatische Therapie deutlich reduziert.
- **In Einzelfällen** kann eine Resektion mit intraoperativer Radiotherapie erwogen werden.

#### 3.7.2 Palliative Chemotherapie

- **Zervixkarzinom deutlich weniger chemosensibel** als z. B. das Ovarialkarzinom:
  - in der Palliativsituation Ansprechraten von ca. 20 % nach Monotherapie und ca. 40 % nach Kombinationstherapie zu erwarten
  - Ansprechdauer generell kurz etwa bei 2–5 Monaten, Überleben nach Beginn einer Palliativtherapie bei etwa 6–10 Monaten
- **Häufig durch folgende Faktoren beeinträchtigte Wirksamkeit** der Chemotherapie beim Zervixkarzinom:
  - eingeschränkte Nierenfunktion infolge postoperativer bzw. radiogener Ureterstenose/-fibrose oder Beckenrezidiv
  - Vorbestrahlung des Beckens
  - höheres Alter der Patientin

Pembrolizumab als therapeutische Option bei PDL1 positiven oder MSH-I / dMMR Tumoren zu erwägen.

#### 3.7.3 Palliative Radiotherapie

- **Bei blutenden Vaginalrezidiven kann die Radiotherapie meist zu einer raschen und effektiven Palliation beitragen.**
- **Effektiv zur Verbesserung der Lebensqualität** (Schmerzlinderung/Erhaltung der Mobilität) kann die Radiotherapie auch bei symptomatischen Rezidiven im Becken (Schmerzen, tumorbedingter Lymphstau, Blutungen), Knochenmetastasen (Schmerzsymptomatik oder drohende bzw. bestehende Fraktur), supraklavikulären Lymphknotenmetastasen (Druck auf oder Infiltration des Plexus brachialis), mediastinalen Lymphknotenmetastasen (drohende Einflusstauung) eingesetzt werden.
- **Behandlungsdauer:** Durch Applikation größerer Einzelfraktionen und mit reduzierter Gesamtdosis meist nur 2–3 Wochen; je nach Befundkonstellation jedoch auch durch Einzeitbestrahlung oder 2- bis 3-maliger Bestrahlung mit hohen Einzeldosen effektive Palliation z. B. bei blutendem Vaginalrezidiv erreichbar.
- **Bei Patientinnen mit gutem Allgemeinzustand und isolierten pelvinen Rezidiven nach Operation** durch konventionell fraktionierte und höher dosierte externe Bestrahlung mit konkomitanter Chemotherapie eindrucksvolle Remissionen erzielbar.

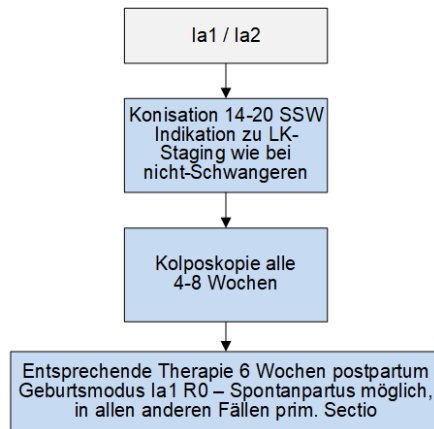
#### 4 Besondere klinische Situationen

##### Invasives Zervixkarzinom in der Schwangerschaft

- **Vorgehen abhängig von:** Gestationsalter, Tumorstadium, Histologie und Familienplanung.
- **Planung sollte immer im interdisziplinären Team** mit der Geburtshilfe und Neonatologie erfolgen.

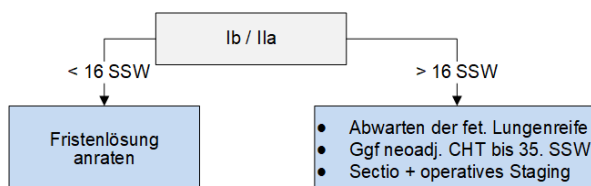
##### Stadienangepasstes Vorgehen:

- **FIGO Ia1 und Ia2:**
  - bei der Diagnose vor SSW 20 kann Konisation in SSW 14–20 durchgeführt werden; danach steigt das Risiko für geburtshilfliche Komplikationen, je nach Entscheidung der Patientin dann Konisation oder kolposkopische Kontrollen alle 4–8 Wochen und eine entsprechende Therapie 6 Wochen post partum
  - Indikation zur LNE wie bei nicht-schwangeren Patientinnen
  - Geburtsmodus wird nach Komplettresektion eines FIGO Ia1 nicht beeinflusst (in allen anderen Situationen [FIGO Ia2, R1, noch keine operative Therapie] sollte Sectio durchgeführt werden)



- **FIGO Ib, IIa:**

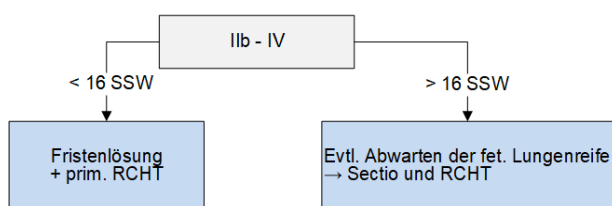
- bis zur SSW 16 Therapie der Patientin im Vordergrund, es wird eher zu einem Schwangerschaftsabbruch tendiert
- bei Diagnose im 2. Trimenon kann fetale Lungenreife abgewartet werden und ggf. eine neoadjuvante Chemotherapie bis zur SSW 35 gegeben werden
- Entbindung mittels Sectio und entsprechender operativer Therapie (pelvine LNE inkl. rad. HE)



- **FIGO IIb–IV:**

- Therapie der Mutter im Vordergrund, erfolgt wie bei nicht-schwangeren Frauen mittels primärer Radiochemotherapie

- bei Erstdiagnose im 2. Trimenon kann je nach Wunsch der Mutter fetale Lungenreife abgewartet werden
- anschließend primäre Sectio und Radiochemotherapie



## 5 Verlaufskontrolle und Nachsorge

### Nachsorge

- **Basiert hauptsächlich** auf einer gezielten Anamnese, der gynäkologischen Palpationsuntersuchung und der Ultraschalluntersuchung beider Nieren.
- **Nach fertilitätserhaltender Trachelektomie** ist ein besonders sorgfältiges Vorgehen in der Nachsorge indiziert (Kolposkopie, Zytologie, evtl. Biopsie, Zervikalkanalkürettage).
- **Nach Strahlentherapie** sollte beim Vorliegen eines Ulkus auf eine Biopsie verzichtet werden, da durch sie eine Fistelbildung begünstigt werden würde.
- **Fistelbildungen nach Radiotherapie bzw. bei Tumorprogression** sollten frühzeitig mittels Nephrostomie bzw. Kolostomie palliativ versorgt werden.
- **Bei postoperativem/postradiogenem oder rezidivbedingtem Harnstau** retrograde Scheidung des Ureters durch den Urologen bzw. ist u. U. sekundär das Anlegen eines Nephrostomas zum Erhalt der Nierenfunktion indiziert.
- **Lymphdrainagen** sollten nur bei Patientinnen mit Tumorfreiheit im kleinen Becken erfolgen.

### Nachsorgeschema (S3 Leitlinie 2021)

Obligate lokoregionäre Nachsorgeuntersuchungen und Intervalle

| Untersuchung   | 1.- 3. Jahr            | 4. und 5. Jahr         |
|--|------------------------|------------------------|
| Anamnese <sup>1</sup>                                | Kontrollen 3-monatlich | Kontrollen 6-monatlich |
| Klinische Untersuchung <sup>2</sup>                  | Kontrollen 3-monatlich | Kontrollen 6-monatlich |
| Spekulumeinstellung und Zytologie (Pap) <sup>3</sup> | Kontrollen 3-monatlich | Kontrollen 6-monatlich |

<sup>1</sup> **Anamnese:** allgemeine (Vor- und Nebendiagnosen, Medikamenteneinnahme) und tumor- und therapiespezifische Anamnese; v.a. Juckreiz, Blutungen, Schmerzen, Miktionsprobleme (Inkontinenz, Harnverhalt), Defäkationsprobleme (Inkontinenz, Obstipation), Atembeschwerden, Gewichtsverlust, einseitiges bzw. beidseitiges Beinödem, Lymphödem, Trockenheit der Scheide, Dyspareunie, Hormonausfalls-beschwerden, Sensibilitätsstörungen, Dokumentation des ECOG-Status und des Karnofsky-Index

<sup>2</sup> **Klinische Untersuchung:** Bimanuelle rektovaginale Untersuchung, exakte Inspektion, Untersuchung der inguinalen und der zervikalen Lymphknoten (inklusive Skalenus) beidseits.

<sup>3</sup> **Abstriche:** Spekulumeinstellung und Entnahme einer Vaginalzytologie (Pap); Zervix (P+C) nur bei Z.n. primärer Bestrahlung oder organerhaltender Therapie. Eine operative Darstellung der Portio (bei Synechien z.B. nach Radio(chemo)therapie) zum Erreichen einer besseren Beurteilbarkeit ist nur im Einzelfall nach individueller Erwägung durchzuführen.

|           |                 |
|-----------|-----------------|
| <b>EK</b> | Starker Konsens |
|-----------|-----------------|

**Fakultative lokoregionäre Nachsorgeuntersuchungen und Intervalle**

| Untersuchung   | 1.-3. Jahr             | 4. und 5. Jahr         |
|--|------------------------|------------------------|
| HPV <sup>4</sup>   | In Spezialsituationen  | In Spezialsituationen  |
| Kolposkopie/Vaginoskopie <sup>5</sup>  | Kontrollen 3-monatlich | Kontrollen 6-monatlich |
| <sup>4</sup> <b>HPV-Testung:</b> bei besonderen Fragestellungen (z.B. Z.n. Trachelektomie, V.a. Dysplasie mit „Etagenwechsel“, Z.n. primärer R(CH)T, da Pap schlecht beurteilbar).   |                        |                        |
| <sup>5</sup> <b>Kolposkopie (Aufflichtmikroskopische Darstellung der Portio und der Vagina):</b> Auf Expertenkonsensniveau empfohlen; Durchführung nativ und nach Essig- und Jodprobe mit Biopsie der verdächtigen Areale. Insbesondere indiziert bei Verdacht auf einen pathologischen Befund und zur Früherkennung präinvasiver und zentraler invasiver Läsionen zudem bei Z.n. prim. Radio(chemo)therapie und Z.n. organerhaltender Therapie. |                        |                        |
| <b>EK</b>  | Starker Konsens        |                        |

**Fakultative erweiterte Nachsorgeuntersuchungen und Intervalle**

| Untersuchung  | 1.-3. Jahr              | 4. und 5. Jahr          |
|---|-------------------------|-------------------------|
| Vaginal-/Nierenultraschall <sup>6</sup>   | 6-monatlich             | 6-monatlich             |
| Ultraschall Leber <sup>7</sup>  | Bei klinischem Verdacht | Bei klinischem Verdacht |
| Portspülung <sup>8</sup>  | 6-monatlich             | 6-monatlich             |
| Mammadiagnostik <sup>9</sup>  | Zur Basis, dann GKFP    | Zur Basis, dann GKFP    |
| Tumormarker <sup>10</sup>   | Nicht in der Routine    | Nicht in der Routine    |
| Sonstige Bildgebung <sup>11</sup>   | Bei klinischem Verdacht | Bei klinischem Verdacht |
| <sup>6</sup> <b>Vaginal- und Nierenultraschall:</b> Zur Früherkennung von Harnleiterobstruktionen (Z.n. Radio(chemo)therapie, Beckenwandrezidiv) im ca. 6-monatlichen Intervall möglich.  |                         |                         |
| <sup>7</sup> <b>Ultraschall (Oberbauch, Skalenus):</b> Nur bei klinischem Verdacht.   |                         |                         |
| <sup>8</sup> <b>Port:</b> Inspektion des Ports sofern vorhanden und Spülung desselben im 6-monatigen Intervall (auch falls Nachsorgeintervall > 6 Monate).  |                         |                         |
| <sup>9</sup> <b>Mammadiagnostik:</b> Mammographie, Mammasonographie als Basis, danach nach Vorgaben des GKFP.   |                         |                         |
| <sup>10</sup> <b>Tumormarker:</b> SCC im Serum bei Plattenepithelkarzinomen, CEA und CA 125 bei Adenokarzinomen nur falls bei Primärdiagnose erhöht, nicht in der Routine.  |                         |                         |
| <sup>11</sup> <b>Sonstige Bildgebende Untersuchungen:</b> CT-Thorax/Abdomen, MRT Becken, Zysto- und Rektoskopie nur bei klinischem Verdacht und/oder symptomatischer Patientin. Für PET-Untersuchungen bzw. PET-CT/MRT gibt es keine Daten mit positivem Effekt auf die lokoregionäre Kontrolle oder das Gesamtüberleben. |                         |                         |
| <b>EK</b>   | Starker Konsens         |                         |

**6 Dokumentation und Qualitätsparameter**

Dokumentation entsprechend der Parameter in celsius37.

**7 Literatur/Quellenangaben**

Arbeitsgemeinschaft für gynäkologische Onkologie (AGO) der Österreichischen Gesellschaft für Gynäkologie und Geburtshilfe (OEGGG): AGO-Manual der gynäkologischen Onkologie, Zervixkarzinom. <http://manual.ago-austria.at>; Stand 2021.

Arbeitsgemeinschaft für gynäkologische Onkologie (AGO) der Österreichischen Gesellschaft für Gynäkologie und Geburtshilfe (OEGGG): Klassifikation maligner Tumoren inkl. Nachsorge Version 2020; <https://ago-austria.at/wp-content/uploads/2021/01/FIGO-Stadienhandbuch.pdf>

AWMF: S3-Leitlinie Diagnostik, Therapie und Nachsorge der Patientin mit Zervixkarzinom, Langversion 2.1 – Mai 2021. [https://www.awmf.org/uploads/tx\\_szleitlinien/032-0330LI\\_S3\\_Diagnostik\\_Therapie\\_Nachsorge\\_Zervixkarzinom\\_2021-05.pdf](https://www.awmf.org/uploads/tx_szleitlinien/032-0330LI_S3_Diagnostik_Therapie_Nachsorge_Zervixkarzinom_2021-05.pdf)

Straughn JM Jr et al., Management of locally advanced cervical cancer, Aug 21st 2017, [https://www.uptodate.com/contents/management-of-locally-advanced-cervical-cancer?source=see\\_link&sectionName=PRIMARY+CHEMORADIATION&anchor=H3%20-%20H3](https://www.uptodate.com/contents/management-of-locally-advanced-cervical-cancer?source=see_link&sectionName=PRIMARY+CHEMORADIATION&anchor=H3%20-%20H3).

ARGE QS der Österreichischen Gesellschaft für Zytologie und der Österreichischen Gesellschaft für Pathologie: Leitlinie zur Qualität in der gynäkologischen Zytologie; Rev. 2 im Juli 2017, gültig ab 01.01.2018.

Bhatla N, Berek J, Cuello M, et al. New revised FIGO staging of cervical cancer (2018). Abstract S020.2. Presented at the FIGO XXII World Congress of Gynecology and Obstetrics. Rio de Janeiro, Brazil, October 14-19, 2018. *Int J Gynecol Obstet* 2018;143(Suppl.3):DOI: 10.1002/ijgo.12584.

Bhatla N, Aoki D, Sharma DN, Sankaranarayanan R, Cancer of the cervix uteri, *International Journal of Gynecology and Obstetrics*, Volume 143 Issue S2, FIGO Cancer Report 2018, 22-36. DOI: 10.1002/ijgo.12611.

ESGO cervical cancer guide, [Cibula-et-al-2018.pdf \(esgo.org\)](#), Stand 2018.

Keynote 826: Pembrolizumab for Persistent, Recurrent, or Metastatic Cervical Cancer, Colombo et al. Nov. 2021 *N Engl J Med* 2021; 385:1856-1867.

Krishnansu S. Tewari et al., GOG-240: Improved Survival with Bevacizumab in Advanced Cervical Cancer, Februar 2014, *N Engl J Med* 2014; 370:734-743.

Wittekind C, TNM Klassifikation maligner Tumoren, 8. Auflage 2017.

**Anhang: Chemotherapieprotokolle****Anhang: Studienblatt (optional)****Anhang: Wirtschaftliche Analyse (optional)**