

Peniskarzinom

Medizinische Leitlinie

Tumorzentrum Oberösterreich

Leitlinie erstellt von:	OA. Dr. Matthias Kretz (SK); OA Dr. Michael Girschikofsky (OKL); OA Dr. Walter Costamoling (OKL); Dr. Lukas Kocik (OKL)
Leitlinie geprüft von:	Prim. Dr. Michael Dunzinger (SK); Prim. Dr. Ernst Rechberger (RI); Prim. Dr. Wolfgang Loidl (OKL)
Fachliche Freigabe:	OA. Dr. Matthias Kretz Revision v. 15.03.2022

Diese Leitlinie ist eine Grundlage für die Diagnostik und Therapie innerhalb des Tumorzentrums Oberösterreich und erhebt nicht den Anspruch auf Vollständigkeit.

Darüberhinaus von den jeweiligen Fachgesellschaften festgelegte Qualitätsstandards sind dem Stand der Wissenschaft entsprechend einzubeziehen.

Inhaltsverzeichnis

1	Allgemeines	3
2	Diagnostik und Scoring	3
2.1	Primär Tumor	3
2.2	Regionale Lymphknoten	3
2.3	Fernmetastasen	4
2.4	Tumorklassifizierung TNM	4
3	Behandlungsplan	5
3.1	Systemische Therapie	5
3.1.1	Neoadjuvante Chemotherapie	5
3.1.2	Adjuvante Chemotherapie	5
3.1.3	Fortgeschrittene Erkrankungen	5
3.2	Primärer Tumor	6
3.3	Lymphknoten	7
4	Besondere klinische Situationen	7
5	Verlaufskontrolle und Nachsorge	8
6	Dokumentation und Qualitätsparameter	8
7	Literatur/Quellenangaben	8
	Anhang: Therapieprotokolle	9

1 Allgemeines

Inzidenz der Erkrankung ist sehr selten ($< 0,1/100.000$), Eine Zentralisierung der Behandlung ist momentan nicht sinnvoll. Studien sind in Vorbereitung und werden bei Initiierung in die Leitlinie aufgenommen.

2 Diagnostik und Scoring

2.1 Primär Tumor

Klinische Untersuchung

- Durchmesser der Läsion
- Lokalisation
- Anzahl suspekter Läsionen
- Morphologie (papilär, nodulär, flach, ulzerierend)
- Infiltration anderer Strukturen

Bei Unklarheiten bzgl. einer möglichen Infiltration der Coropra spongiosa kann ein MRT nach intracavernöser Verabreichung von Prostaglandin E1 erfolgen. Im Rahmen dessen können inguinale LKN mit begutachtet werden.

Präkanzerosen

Sporadisch mit PenisCa assoziierte Läsionen:

- Cutaneous horn
- Bowenoid papulosis

Läsionen mit mittlerem Risiko der Entwicklung eines PenisCA

- Balanitis xerotica obliterans (lichen sclerosus et atrophicus); Th: zuerst Steroide, bei Versagen Tacrolimus

Läsionen mit hohem Risiko der Entwicklung eines PenisCA (bis zu 1/3)

- Penile intraepithelial neoplasia (carcinoma in situ):
 - Erythroplasia of Queyrat
 - Bowen's disease

2.2 Regionale Lymphknoten

Primär bei Diagnosestellung Palpation der Leisten und Leistensonographie. Sollten die Leisten durch Voroperationen oder ausgeprägte Adipositas nicht beurteilbar sein empfiehlt sich ein Staging mittels CT oder MRT.

Keine Tastbaren LKN(cN0) bzw. unauffällige Leistensonographie: bei intermediate risk (T1G2) und high risk ($\geq T1G3$) eine dynamische Sentinel LK Biopsie empfohlen. Eine LAD folgt dann nur bei positiver Histologie. Steht keine dynamische Sentinel Biopsie zur Verfügung wird bei Intermediate Risk Patienten bei gegebener Compliance eine Surveillance Strategie empfohlen (an sonst modifizierte LAD). Das Risiko für inguinale LKN Metastasen liegt in lt. Hughes et al. 2009 bei 13%, eine LAD ist in nur 9% positiv. Bei high risk Patienten soll eine modifizierte oder radikale LAD erfolgen.

Tastbare LKN bzw. path. Leistensonographie (cN1): zum Zeitpunkt der Diagnose sind etwa 50% der vergrößerten LKN benigne. Eine perkutane Biopsie ist empfohlen; eine antibiotische Vortherapie ist nicht

empfohlen. Bei negativer Biopsie und anhaltendem klinischen Verdacht sollte eine Re-Biopsie oder LKN Exzision erfolgen.

Ein CT des Beckens ist nur bei path. ing. Lymphknoten empfohlen. Je nach Befund sollte dann ein Staging kompetiert werden (FDG PET).

2.3 Fernmetastasen

¹⁸F-FDG PET

2.4 Tumorklassifizierung TNM

Clinical classification	
T - Primary Tumour	
TX	Primary tumour cannot be assessed
T0	No evidence of primary tumour
Tis	Carcinoma <i>in situ</i>
Ta	Non-invasive verrucous carcinoma*
T1	Tumour invades subepithelial connective tissue
T1a	Tumour invades subepithelial connective tissue without lymphovascular invasion and is not poorly differentiated (T1G1-2)
T1b	Tumour invades subepithelial connective tissue with lymphovascular invasion or is poorly differentiated (T1G3-4)
T2	Tumour invades corpus spongiosum with or without invasion of the urethra
T3	Tumour invades corpus cavernosum with or without invasion of the urethra
T4	Tumour invades other adjacent structures
N - Regional Lymph Nodes	
NX	Regional lymph nodes cannot be assessed
N0	No palpable or visibly enlarged inguinal lymph nodes
N1	Palpable mobile unilateral inguinal lymph node
N2	Palpable mobile multiple or bilateral inguinal lymph nodes
N3	Fixed inguinal nodal mass <i>or</i> pelvic lymphadenopathy, unilateral or bilateral
M - Distant Metastasis	
M0	No distant metastasis
M1	Distant metastasis
Pathological classification	
The pT categories correspond to the clinical T categories. The pN categories are based upon biopsy or surgical excision	
pN - Regional Lymph Nodes	
pNX	Regional lymph nodes cannot be assessed
pN0	No regional lymph node metastasis
pN1	Metastasis in one or two inguinal lymph nodes
pN2	Metastasis in more than two unilateral inguinal nodes or bilateral inguinal lymph nodes
pN3	Metastasis in pelvic lymph node(s), unilateral <i>or</i> bilateral extranodal extension of regional lymph node metastasis
pM - Distant Metastasis	
pM0	No distant metastasis
pM1	Distant metastasis
G - Histopathological Grading	
GX	Grade of differentiation cannot be assessed
G1	Well differentiated
G2	Moderately differentiated
G3-4	Poorly differentiated/undifferentiated

*Verrucous carcinoma not associated with destructive invasion.

EAU Guideline 2017 TNM update 2014

3 Behandlungsplan**3.1 Systemische Therapie****3.1.1 Neoadjuvante Chemotherapie**

bei **N2 oder N3 Patienten mit M0: 4 Zyklen Paclitaxel + Cisplatin + Ifosfamid (TIP)**

(Responserate von 50% und 30% stable disease; paclitaxel 175 mg/m² administered over 3 hours on day 1; ifosfamide 1,200 mg/m² on days 1 to 3; and cisplatin 25 mg/m² on days 1 to 3). Nach konsolidierender OP blieben 30% krankheitsfrei nach 36 Monaten.

Des Weiteren sollte bei **nicht resizierbaren oder wieder aufgetretenen LKN Metastasen** eine neoadjuvante Therapie erfolgen sowie bei T4 Tumoren.

3.1.2 Adjuvante Chemotherapie

empfohlen bei **pN2-3 (4 Zyklen TIP)** nicht bei pN1.

3.1.3 Fortgeschrittene Erkrankungen

3 Zyklen TIP dann ReStaging bei Ansprechen **3 weitere Zyklen**.

Bei Progress BSC oder Studien bzw. aktuelle Literatur.

Rezidiv nach 12 Monaten TIP Rechallenge.

Bei metastasiertem oder fortgeschrittenem Peniskarzinom ist nach dem Versagen von Standard Therapien Pembrolizumab bei MSI-H und mismatch Repair Defizit zu erwägen.

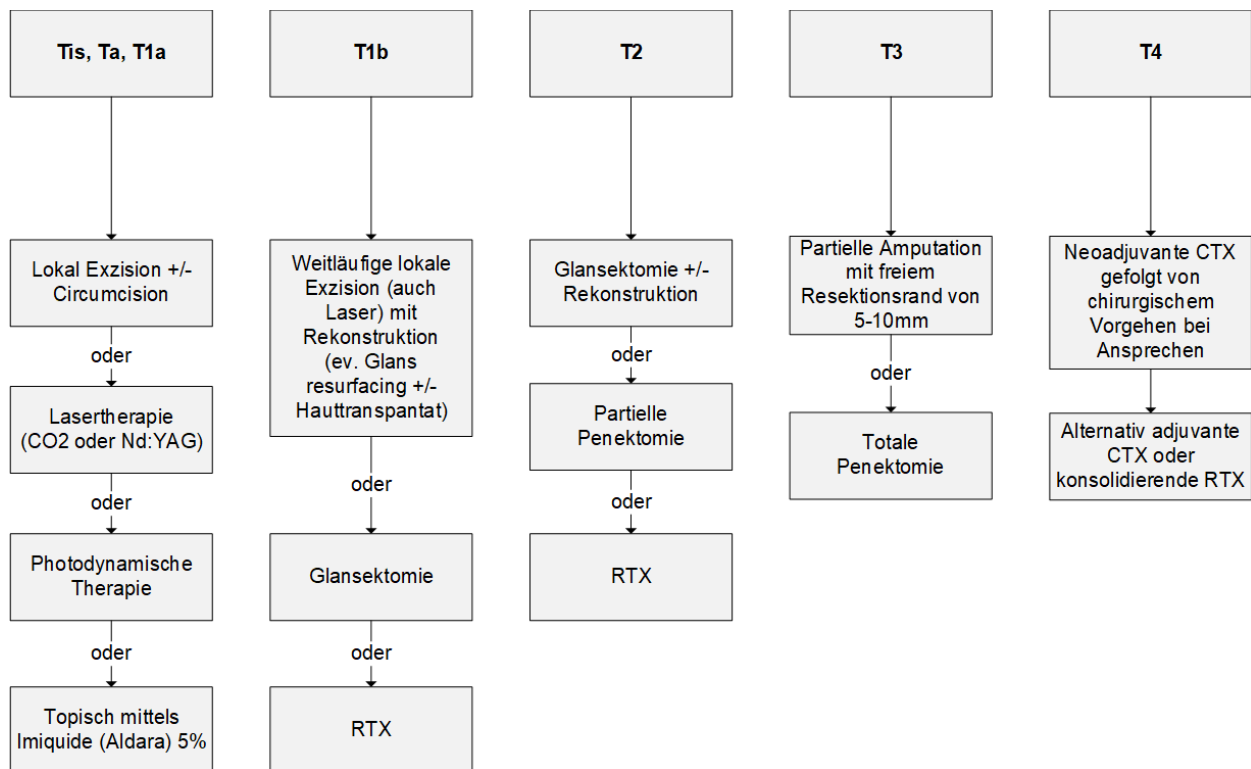
Alternativen zu TIP:

Sowohl bei neoadjuvanter als auch bei adjuvanter Therapie ist Cisplatin/5-FU als Alternative für Patienten denen eine TIP nicht zugemutet werden kann zu sehen (ECOG 1-2)

Patienten mit einer GFR < 50 können mit Taxanen behandelt werden. Dies stellt auch eine second-line Option nach Platin Therapie dar. Die Zugabe von EGFR Antikörpern kann erwogen werden.

- Cisplatin + 5FU bei metast. inoperablem Penis CA PFS 20 Wochen, OS 8 Monate (retrospektive Daten)
- Paclitaxel als mögliche Alternative bei fehlender Therapiemöglichkeit mittels Cisplatin und nach vorhergehender Cisplatin Therapie (175mg/m² alle 3 Wochen mit PFS 11 Wochen, OS 23 Wochen)

3.2 Primärer Tumor

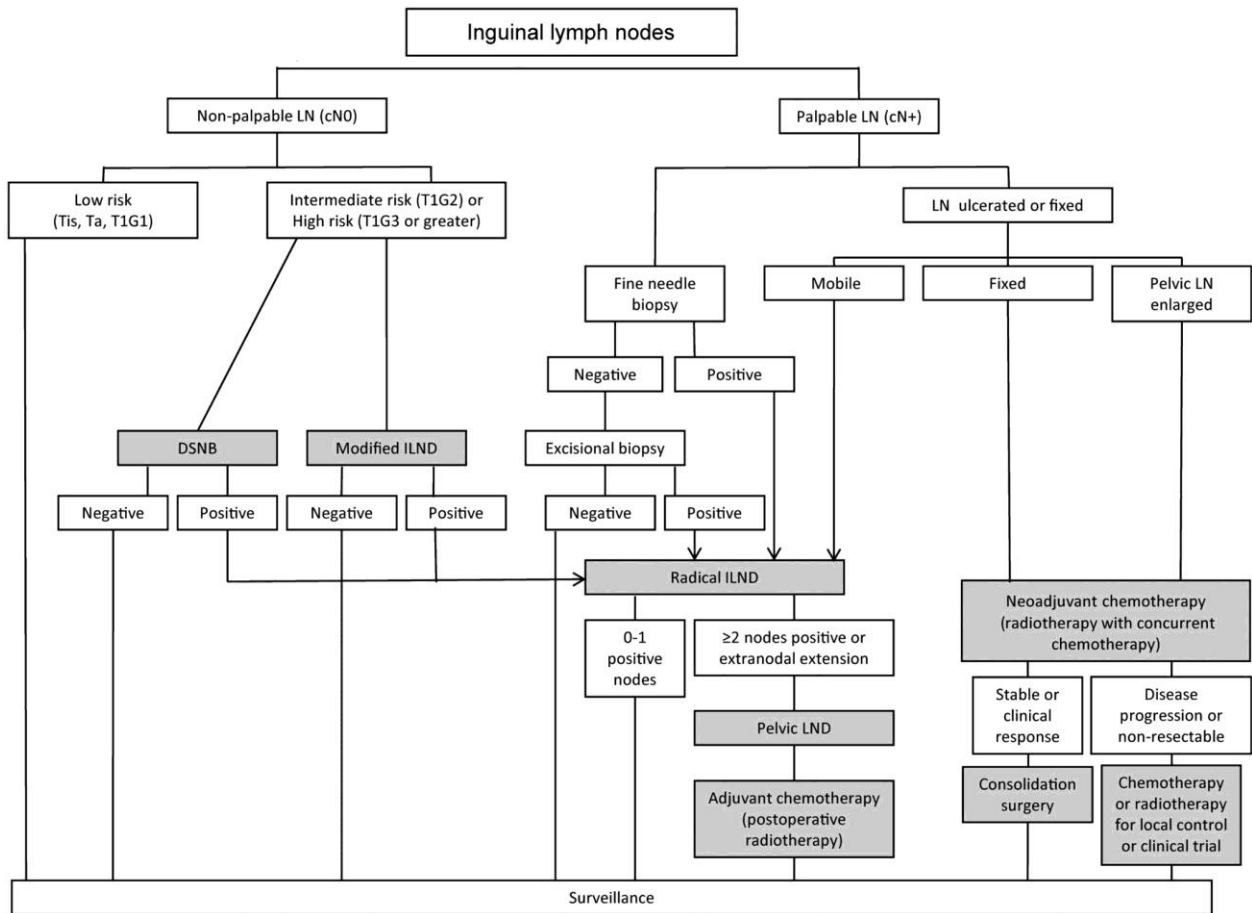


Bei multifokalen Läsionen sollte kein konservatives Vorgehen gewählt werden.

Bei peniserhaltendem Vorgehen ist eine R0 Resektion imperativ. Resektionsränder zwischen 3 und 5mm werden als ausreichend angesehen (5mm < 5% lokales Wiederauftreten).

Workflow Behandlungsplan modifiziert nach ESMO 2013

3.3 Lymphknoten



ESMO Guidelines 2013 4 regionale LKN

Anmerkung: Feinnadel- oder Stanzbiopsie nach lokaler Vorgehensweise.

Risikoeinteilung betreffend des Auftretens von LKN-Metastasen

Low Risk (Tis, Ta, T1G1-2 oder T1G1)	keine weitere LKN Diagnostik nach erfolgter Therapie
Intermediate Risk (T1G2)	13(-29)% entwickeln LKN Metastasen im Follow up
High Risk (\geq T1G3)	68-73% okkulte Metastasen

Die inguinale LAD sollte innerhalb von 3 Monaten nach initialem Eingriff erfolgen.

4 Besondere klinische Situationen

5 Verlaufskontrolle und Nachsorge

74% der lokalen Rezidive treten in den ersten 2 Jahren auf, 92% in den ersten 5 Jahren. Rezidive nach Penis erhaltender Therapie treten deutlich häufiger auf (28% nach 2 Jahren) als nach totaler Penektomie (6%)¹.

Regelmäßige Selbstuntersuchungen
Guidelines Follow-up Peniskarzinom

	Interval of follow-up		Examinations and investigations	Minimum duration of follow-up	GR
	Years one to two	Years three to five			
Recommendations for follow-up of the primary tumour					
Penile-preserving treatment	Three months	Six months	Regular physician or self-examination. Repeat biopsy after topical or laser treatment for carcinoma <i>in situ</i> .	Five years	C
Amputation	Three months	One year	Regular physician or self-examination.	Five years	C
Recommendations for follow-up of the inguinal lymph nodes					
Surveillance	Three months	Six months	Regular physician or self-examination.	Five years	C
pN0 at initial treatment	Three months	One year	Regular physician or self-examination. Ultrasound with fine-needle aspiration biopsy optional.	Five years	C
pN+ at initial treatment	Three months	Six months	Regular physician or self-examination. Ultrasound with fine-needle aspiration cytology optional, computed tomography / magnetic resonance imaging optional.	Five years	C

EAU Guidelines 2017 Nachsorge

6 Dokumentation und Qualitätsparameter

Dokumentation in celsius37 (Basisakte)

Ziel: 80% LL konforme Behandlungen, Nachweis über celsius37

7 Literatur/Quellenangaben

Van Poppel, H., Watkin, N.A., Osanto, S., Moonen, L., Horwich, A., Kataja, V., on behalf of the ESMO Guidelines Working Group, 2013. Penile cancer: ESMO Clinical Practice Guidelines for diagnosis, treatment and follow-up. *Annals of Oncology* 24, vi115–vi124.

Pizzocaro, G., Algaba, F., Horenblas, S., Solsona, E., Tana, S., Van Der Poel, H., Watkin, N.A., 2010. EAU Penile Cancer Guidelines 2009. *European Urology* 57, 1002–1012.

Solsona E, Algaba F, Horenblas S, Pizzocaro G, Windahl T. EAU guidelines on penile cancer. *Eur Urol* 2004;46:1–8.

Pagliari, L.C., Williams, D.L., Daliani, D., Williams, M.B., Osai, W., Kincaid, M., Wen, S., Thall, P.F., Pettaway, C.A., 2010. Neoadjuvant Paclitaxel, Ifosfamide, and Cisplatin Chemotherapy for Metastatic Penile Cancer: A Phase II Study. *Journal of Clinical Oncology* 28, 3851–3857.

Pizzocaro, G., Nicolai, N., Milani, A., 2009. Taxanes in Combination with Cisplatin and Fluorouracil for Advanced Penile Cancer: Preliminary Results. *European Urology* 55, 546–551.

Nicholson, S., Hall, E., Harland, S.J., Chester, J.D., Pickering, L., Barber, J., Elliott, T., Thomson, A., Burnett, S., Cruickshank, C., Carrington, B., Waters, R., Bahl, A., 2013. Phase II trial of docetaxel, cisplatin and 5FU chemotherapy in locally advanced and metastatic penis cancer (CRUK/09/001). *British Journal of Cancer* 109, 2554–2559.

Pizzocaro G, Piva L, Bandieramonte G, Tana S. Up-to-date management of carcinoma of the penis. *Eur Urol* 1997;32:5–15.

Di Lorenzo G, Buonerba C, Federico P et al. Cisplatin and 5-fluorouracil in inoperable, stage IV squamous cell carcinoma of the penis. *BJU Int* 2012; 110: E661–E666.

Theodore, C., Skoneczna, I., Bodrogi, I., Leahy, M., Kerst, J.M., Collette, L., Ven, K., Marreaud, S., Oliver, R.D.T., for the EORTC Genito-Urinary Tract Cancer Group, 2008. A phase II multicentre study of irinotecan (CPT 11) in combination with cisplatin (CDDP) in metastatic or locally advanced penile carcinoma (EORTC PROTOCOL 30992). *Annals of Oncology* 19, 1304–1307.

Kochhar, R., Taylor, B., Sangar, V., 2010. Imaging in primary penile cancer: current status and future directions. *European Radiology* 20, 36–47. doi:10.1007/s00330-009-1521-4

Sonpavde, G., Pagliaro, L.C., Buonerba, C., Dorff, T.B., Lee, R.J., Di Lorenzo, G., 2013. Penile cancer: current therapy and future directions. *Annals of Oncology* 24, 1179–1189. doi:10.1093/annonc/mds635

Carthon, B.C., Ng, C.S., Pettaway, C.A., Pagliaro, L.C., 2013. Epidermal Growth Factor Receptor–Targeted Therapy in Locally Advanced or Metastatic Squamous Cell Carcinoma of the Penis. *BJU International* n/a–n/a. doi:10.1111/bju.12450

Spiess, P.E., 2013. *Penile Cancer: Diagnosis and Treatment*. Springer

Rescigno P, Matano E, Raimondo L, Mainolfi C, Federico P, Buonerba C, et al. Combination of docetaxel and cetuximab for penile cancer: a case report and literature review. *Anticancer Drugs* 2012;23:573–7. doi:10.1097/CAD.0b013e328350ead7.

Hughes BE, Leijte JAP, Kroon BK, Shabbir MA, Swallow TW, Heenan SD, et al. Lymph Node Metastasis in Intermediate-Risk Penile Squamous Cell Cancer: A Two-Centre Experience. *European Urology* 2010;57:688–92. doi:10.1016/j.euro.2009.07.004.

Chipollini, Juan et al. Delay to Inguinal Lymph Node Dissection Greater than 3 Months Predicts Poorer Recurrence-Free Survival for Patients with Penile Cancer. *The Journal of Urology*, Volume 198, Issue 6, 1346 – 1352

O.W. Hakenberg et al. EAU online Guidelines Penile Cancer 2017 - <http://uroweb.org/guideline/penile-cancer/>
NCCN Clinical Practice Guidelines in Oncology (NCCN Guidelines®) – Penile Cancer – Version 1.2021

Anhang: Therapieprotokolle

URO - Peniskarzinom: TIP: Tag 1-3; q3w (q4w)

URO - Peniskarzinom: 5-FU (1000) d1-5, Cisplatin (100) d1; q3w (q4w)

URO - Peniskarzinom: Docetaxel (50), Cetuximab (500) d1; q2w
