

# Differenzierte Schilddrüsenkarzinome

## Medizinische Leitlinie

Leitlinie erstellt von:	OA Dr. Wolfgang Köhler (EKH); FÄ Dr. Elisabeth Hauer (EKH); OA Dr. Franz Pühringer (VB);
Leitlinie geprüft von:	OA Dr. Sigrid Jordan (VB); Prim. Dr. Peter Panholzer (VB); Prim. Univ. Prof. Dr. Reinhold Függer (EKH); OA Dr. Harald Fries (SR); Prim. Univ. Prof. Dr. Roman Rieger (GM/VB); Prim. Dr. Josef Dierneder (EKH)
Fachliche Freigabe:	OA Dr. Wolfgang Köhler Leitliniengruppe v. 04.11.2016 Revision v. 27.11.2018

Diese Leitlinie ist eine Grundlage für die Diagnostik und Therapie innerhalb des Tumorzentrums gespag-Elisabethinen und erhebt nicht den Anspruch auf Vollständigkeit.

Darüberhinaus von den jeweiligen Fachgesellschaften festgelegte Qualitätsstandards sind dem Stand der Wissenschaft entsprechend enzubeziehen.

## Inhaltsverzeichnis

1	Allgemeines .....	2
2	Diagnostik und Scoring .....	3
2.1	Diagnostik eines Schilddrüsenknotens .....	3
2.2	Procedere beim differenzierten Schilddrüsenkarzinom .....	3
2.3	Procedere beim medullären Schilddrüsenkarzinom .....	3
2.4	Indikation für Feinnadelpunktion (FNP) .....	3
2.5	Dignitätsgrad nach ÖGZ (Österr. Ges. f. Zytologie) .....	3
2.6	Histopathologische Typen .....	4
2.7	TNM-Klassifikation (UICC 2009).....	4
2.8	Risikostratifizierung .....	5
3	Behandlungsplan .....	5
3.1	Chirurgische Therapie.....	5
3.1.1	Klassifikation der lokoregionären Lymphknoten beim SD-Ca.....	5
3.1.2	Terminologie der Resektionsverfahren (Lymphknoten) .....	6
3.1.3	Papilläre Karzinome (PTC).....	6
3.1.4	Follikuläre Karzinome (FTC) .....	7
3.1.5	Wenig differenzierte Karzinome (PDTC) .....	7
3.1.6	Undifferenzierte (anaplastische) Karzinome (UTC) .....	8
3.1.7	Medulläre Karzinome (MTC).....	8
3.1.8	Qualitätsmanagement .....	8
3.1.9	Indikation für Gefrierschnitt .....	9
3.2	Nicht-chirurgische Therapie .....	9
Radiojodtherapie und Vorbereitung.....	9	
4	Besondere klinische Situationen .....	11
5	Verlaufskontrolle und Nachsorge.....	11
5.1	Nachsorgekonzept .....	11
5.1.1	Differenziertes Schilddrüsenkarzinom.....	11
5.1.2	Medulläres Schilddrüsenkarzinom .....	12
5.1.3	Anaplastisches Schilddrüsenkarzinom.....	12
5.2	Dosierung der Schilddrüsenhormontherapie .....	13
5.2.1	Differenziertes Schilddrüsenkarzinomen.....	13
5.2.2	Medulläres Schilddrüsenkarzinom .....	13
5.2.3	Anaplastisches Schilddrüsenkarzinom.....	13
6	Dokumentation und Qualitätsparameter.....	13
7	Literatur/Quellenangaben.....	14
	Anhang: Chemotherapieprotokolle .....	14
	Anhang: Studienblatt (optional) .....	14
	Anhang: Wirtschaftliche Analyse (optional) .....	14

<b>1</b>	<b>Allgemeines</b>
----------	--------------------

---

## 2 Diagnostik und Scoring

### 2.1 Diagnostik eines Schilddrüsenknotens

- Anamnese: frühere Bestrahlungen im Halsbereich, Familienanamnese, fam. medulläres Schilddrüsenkarzinom, Knotenwachstum, Stimmveränderungen/Heiserkeit, Recurrensparese, Schmerzen, Lymphknoten
- Palpation (Konsistenz, Schluckverschieblichkeit)
- Labor: TSH, fT3, fT4, anti-TPO, antiTG, TRAK, Calcitonin, Ca, PTH
- Bildgebung: Sono + Doppler, Tc99m Per technetate-Szintigraphie
- Feinnadelaspiration zur zytologischen Beurteilung

### 2.2 Procedere beim differenzierten Schilddrüsenkarzinom

1. Chirurgische Therapie
2. TSH, TG
3. Ganzkörperjodszintigraphie mit I123/I131 (ggf. zuvor Jodbestimmung im Urin)
4. Radiojodtest
5. Radiojodtherapie
6. Ggf. [F18]-FDG PET/CT, I124-PET/CT, Knochenscan

Weiteres Vorgehen siehe Nachsorge

### 2.3 Procedere beim medullären Schilddrüsenkarzinom

1. Chirurgische Therapie
2. Calcitonin, Stimulationstest (Pentagastrin, Calciumgluconat), Ca, PTH
3. molekulargenetische Untersuchung zur Suche nach Mutationen (RET-Proto-Onkogen), Familienscreening bei hereditärer Form
4. Ggf. F18-DOPA PET/CT, Ga68-DOTANOC-PET/CT, MIBG-Szintigraphie

Weiteres Vorgehen siehe Nachsorge

### 2.4 Indikation für Feinnadelpunktion (FNP)

wenn auf Grund von Sonographie, Szintigraphie und Laboruntersuchungen eine (ätiologisch) korrekte SD-Diagnose nicht gestellt werden kann (meist szintigraphisch kalte, sonographisch oder klinisch suspekten Knoten).

### 2.5 Dignitätsgrad nach ÖGZ (Österr. Ges. f. Zytologie)

<b>0</b>	nicht beurteilbar
<b>A</b>	kein Anhaltspunkt für Malignität
<b>B</b>	auffällig, unklare Dignität (z.B. folliculäre Neoplasie)
<b>C</b>	malignitätsverdächtig

## 2.6 Histopathologische Typen

- Papilläres Schilddrüsenkarzinom (PTC)
- Follikuläres Schilddrüsenkarzinom (FTC)
- Wenig differenziertes Schilddrüsenkarzinom (PDTC)
- Medulläres Schilddrüsenkarzinom (MTC)
- Undifferenziertes (anaplastisches) Schilddrüsenkarzinom (UTC)

## 2.7 TNM-Klassifikation (UICC 2016)

Tx	Primärtumor kann nicht beurteilt werden
T0	Kein Nachweis eines Primärtumors
T1	Tumor ≤ 2 cm, begrenzt auf Schilddrüse
T1a	Tumor ≤ 1 cm, begrenzt auf Schilddrüse
T1b	Tumor > 1 cm und ≤ 2 cm, begrenzt auf Schilddrüse
T2	Tumor > 2 cm und ≤ 4 cm, begrenzt auf Schilddrüse
T3	Tumor > 4 cm, begrenzt auf Schilddrüse oder Tumor mit makroskopischer extrathyroidaler Ausbreitung ausschließlich in die infrahyoideale Muskulatur
T3a	Tumor > 4 cm, begrenzt auf Schilddrüse
T3b	Tumor jeglicher Größe mit makroskopischer extrathyroidaler Ausbreitung ausschließlich in die infrahyoideale Muskulatur (d.h. Ausbreitung in den M. sternohyoideus, M. sternothyroideus, M. thyrohyoideus oder M. amohyoideus)
T4	Tumor mit makroskopischer extrathyroidaler Ausbreitung jenseits der infrahyoidealen Muskulatur
T4a	Tumor mit Ausbreitung jenseits der Schilddrüsenkapsel und Invasion einer oder mehrerer der folgenden Strukturen: Subkutanes Weichgewebe, Larynx, Trachea, Ösophagus, N. laryngeus recurrens
T4b	Tumor infiltriert prävertebrale Faszie oder mediastinale Gefäße oder umschließt die A. carotis
	Undifferenziertes (anaplastisches) Schilddrüsenkarzinom
N0	Keine regionären Lymphknotenmetastasen <sup>1</sup>
N1a	Metastasen in prätrachealen/paratrachealen/prälaryngealen/Delphi-Lymphknoten
N1b	Metastasen in anderen zervikalen, retropharyngealen oder oberen mediastinalen Lymphknoten
M0	Keine Fernmetastasen
M1	Fernmetastasen

<sup>1</sup> Selektive Neck dissection und üblicherweise ≥ 6 Lymphknoten; bei < 6 (tumorfreien) Lymphknoten soll N0 diagnostiziert und die Anzahl der untersuchten Lymphknoten in Klammern angefügt werden, z.B. pN0(5).

## 2.8 Risikostratifizierung

<b>very low risk</b>	unifokales papilläres Mikrokarzinom (T1a, Tumorausdehnung $\leq 1$ cm, auf die Schilddrüse beschränkt, kein Hinweis auf Lymphknotenmetastasierung)
<b>low risk</b>	Tumorausdehnung 1-2 cm (T1b) ohne Hinweise auf Lymphknoten- oder Fernmetastasen (N0M0) oder T2N0M0 oder multifokal T1N0M0 oder unifokales papilläres Mikrokarzinom mit Mikrometastasen der paratrachealen Lymphknoten (T1aN1a)
<b>high risk</b>	alle T3 und T4 oder alle T, N1 oder jedes M1 (Ausnahme T1a,N1a).

## 3 Behandlungsplan

### 3.1 Chirurgische Therapie

#### 3.1.1 Klassifikation der lokoregionären Lymphknoten beim SD-Ca

zentrales Kompartiment: Skizze (a)

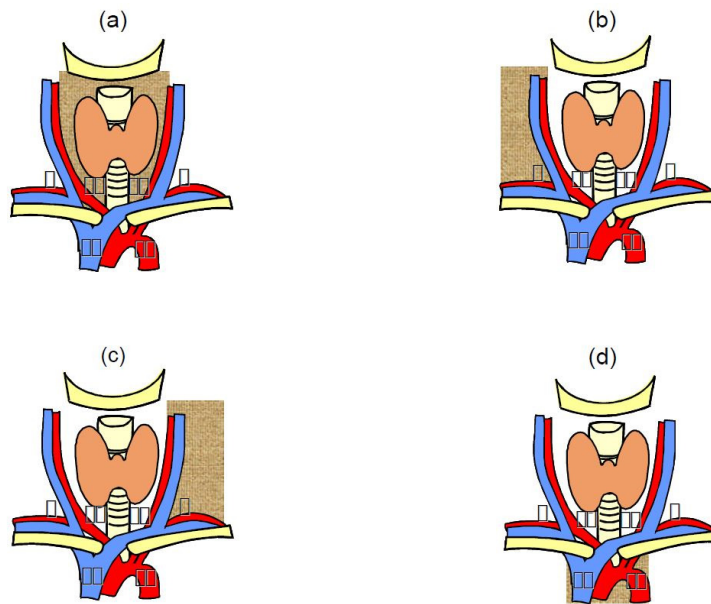
- laterale Begrenzung: Verlauf der Karotiden
- kraniale Begrenzung: Zungenbein
- kaudale Begrenzung: V. brachiocephalica sin.
- beinhaltet durchschnittlich 5 LK/Seite

laterales Kompartiment: Skizze (b) + (c)

- von der A.carotis communis nach lateral bis M.trapezius
- kraniale Begrenzung: N.hypoglossus
- kaudale Begrenzung: V.subclavia
- dorsale Begrenzung: dorsale Halsfaszie
- beinhaltet durchschnittlich 20 LK/Seite

mediastinales Kompartiment: Skizze (d)

- laterale Begrenzung: mediastinale Pleurablätter
- kraniale Begrenzung: V. brachiocephalica sin.
- nach kaudal/ventral zum Thymus, praeaortale-paratracheoösophageale LK bis Trachealbifurkation
- beinhaltet durchschnittlich 5 LK/Seite



### 3.1.2 Terminologie der Resektionsverfahren (Lymphknoten)

- 1) entsprechend der Kompartmentklassifikation
- 2) Ergänzt durch Zusätze:
  1. Indikation (prophylaktisch, therapeutisch)
  2. Zugang (zervikal, transsternal)
  3. Resektion von Nachbarstrukturen (Nerven, Gefäße)
  4. Technik (Kompartment-orientiert, selektiv)

### 3.1.3 Papilläre Karzinome (PTC)

#### 3.1.3.1 Mikrokarzinome (PTMC) = Papillärer Mikrotumor: Größe $\leq 10\text{mm}$

1. wenn nicht organüberschreitend und nicht metastasiert -> totale Thyreoidektomie nicht erforderlich.
2. bei prae- bzw. intraoperativem Nachweis eines nicht-metastasierten, nicht organüberschreitenden PTMC: fraglicher onkologischer Vorteil der totalen Thyreoidektomie (vs. erhöhtes operatives Risiko).
3. nach totaler Thyreoidektomie (Zufallsbefund eines PTMC): komplettierende prophylaktische zentrale Kompartmentresektion nicht empfohlen.

#### 3.1.3.2 PTC $>10\text{mm}$

1. totale Thyreoidektomie
2. cN0-PTC  $> 10\text{mm}$ : Vorteil einer prophylaktischen Kompartmentresektion nicht sicher belegt
3. cN1-PTC: totale Thyreoidektomie + zentrale Kompartmentresektion.
4. postoperative Diagnose eines cN0-PTC ohne Hinweis auf Resttumor: komplettierende prophylaktische Kompartmentresektion nicht empfohlen.
5. bei Verdacht oder Nachweis von lateralen LK-Metastasen: prim. lat. Kompartmentresektion ipsilateral, bei ausgedehntem zentralen LK-Befall auch kontralateral.
6. bei fehlendem Hinweis für lat. LK-Metastasen wird eine routinemäßige prophylaktische laterale Kompartmentresektion nicht empfohlen.

7. Transsternal mediastinale LK-Dissektion bei fehlender Fernmetastasierung empfohlen, aber niemals aus Prophylaktischer Intention.
8. Zervikoviszeralresektion bei organüberschreitendem PTC grundsätzlich in Erwägung zu ziehen.
9. postoperativer Zufallsbefund eines PTC: Komplettierungs-OP indiziert, wenn Primär-OP nicht der primären Tumorausbreitung angemessen war. Als Alternative kann aber eine RJ-Th. in Erwägung gezogen werden. Individuelle Entscheidung je nach primär durchgeführter Operation (vor allem Größe bzw. Volumen des Schilddrüsenrestes) und postoperativ aufgetretener Komplikationen (Recurrensparese, Hypoparathyroidismus). Abwägung eines möglichen Benefits einer Komplettierungsoperation mit dem erhöhtem OP-Risiko bei Re-Operationen (gemeinsam mit Patienten)  
Zeitpunkt: bis zum 4. post-OP Tag, sonst nach 3 Monaten

### **3.1.3.3 Familiäre PTC**

totale Thyreoidektomie

### **3.1.3.4 PTC nach Strahlenexposition**

Auch bei benignen Knoten nach Bestrahlung oder Strahlenexposition immer totale Thyreoidektomie.

### **3.1.3.5 Rezidiv-PTC**

Prim. chirurgische Therapie, wenn nicht möglich->Radiatio; keine adjuvante Radiatio.

## **3.1.4 Follikuläre Karzinome (FTC)**

### **3.1.4.1 minimal-invasives follikuläres Karzinom (minimal invasive Kapsel u/o Angioinvasion)**

1. ohne Angioinvasion-> prim. oder sekundäre totale Thyreoidektomie nicht erforderlich
2. mit Angioinvasion-> totale Thyreoidektomie
3. keine Indikation zur prophylaktischen Lymphknotendissektion

### **3.1.4.2 Breit-invasives follikuläres SD-Ca**

1. prim. oder sek. totale Thyreoidektomie auch bei Fernmetastasierung
2. prophylaktische LK-Dissektion nicht erforderlich
3. bei nachgewiesener LK-Metastasierung-> befallsorientierte Kompartmentresektion

### **3.1.4.3 Organüberschreitendes FTC**

entsprechend PTC

### **3.1.4.4 Onkozytäres FTC**

1. prim. oder sek. totale Thyreoidektomie
2. prim. routinemäßige zentrale Kompartmentresektion
3. sek. Kompartmentresektion erst bei erhöhtem Tg oder klinischem Nachweis von LK-Metastasen

## **3.1.5 Wenig differenzierte Karzinome (PDTC)**

1. totale Thyreoidektomie wenn resektabel (auch M1)
2. befallsorientierte LK-Kompartmentdissektion
3. bei Organüberschreitung (Zervikoviszeralinfiltration): Resektionen nur bei kurativer Intention

### 3.1.6 Undifferenzierte (anaplastische) Karzinome (UTC)

1. intrathyroideales UTC (T4a N0/1 M0/1)
  - a. radikale Tumoresektion + Radiatio
  - b. totale Thyreoidektomie bei unilateralem Befall nicht erforderlich
2. Extrathyroidales UTC ohne Zervikoviszeralinfiltration (T4b N0/1 M0/1)
  - a. primär radikale Tumoresektion + Radiatio oder neoadjuvantes Konzept
  - b. Debulking-OP`s sollten vermieden werden
3. Extrathyroidales UTC mit Zervikoviszeralinfiltration (T4b N0/1 M0/1)
  - a. palliativ-radioonkologische Therapie
  - b. Debulking-OP`s werden nicht empfohlen
  - c. prophylaktische Tracheostomie wird nicht empfohlen

### 3.1.7 Medulläre Karzinome (MTC)

#### 3.1.7.1 Sporadisches MTC

1. totale Thyreoidektomie
2. befallsorientierte Kompartimentresektion bei nachweisbarer LK-Metastasierung
3. primäre zentrale und ipsilaterale laterale Kompartimentresektion auch bei klinisch neg. LK-Status, sofern der basale Calcitoninwert zw. 20 und 200pg/ml liegt
4. Kompartimentresektion + kontralaterales Kompartiment bei Calcitonin >200pg/ml

#### 3.1.7.2 Hereditäres MTC

1. grundsätzlich totale Thyreoidektomie
2. prophylaktische Thyreoidektomie spätestens bei pathologisch stimuliertem Calcitoninwert
3. frühestmögliche Thyreoidektomie bei MEN 2b-Syndrom
4. keine prophylaktische Kompartimentresektion bei normalem Calcitonin
5. prophylaktische bilateral zentrale und bilateral laterale Kompartimentresektion bei basal erhöhtem Calcitonin
6. Zurückhaltung bei Zervikoviszeralresektionen
7. post-OP Zufallsbefund nach nicht totaler Thyreoidektomie (RET-negativer Patient): keine Nach-OP wenn stimuliertes Calcitonin unterhalb der Nachweisgrenze
8. bei post-OP persistierender Calcitoninerhöhung -> kompartimentorientierte Nachresektion nach nicht ausreichender Erst-OP
9. Symptomatische Fernmetastasen: OP im Einzelfall unter palliativer Zielsetzung

### 3.1.8 Qualitätsmanagement

1. Neuromonitoring
  - intermittierendes Neuromonitoring: zu empfehlen, besonders beim Rezidiveingriff
  - permanentes Neuromonitoring: im Probestadium
2. Post-OP Hypoparathyreoidismus: routinemäßige Ca-Kontrolle zu empfehlen
3. Recurrensparese: prae- und post-OP HNO-Begutachtung obligat
4. Dokumentation bezüglich Recurrensparese- und post-OP Hypoparathyreoidismus-Rate ist zu fordern



### 3.1.9 Indikation für Gefrierschnitt

#### Verdacht auf **papilläres Schilddrüsenkarzinom**

Bei follikulären Neoplasien ist in der Regel die Aufarbeitung des gesamten Knotens im Paraffinschnitt (mit Suche nach Kapseldurchbruch/Gefäßeinbruch) erforderlich - eine definitive Gefrierschnittdiagnose gibt es hier nur äußerst selten; gerade bei der unfixierten Schilddrüse kommt es aber zur massiven Retraktion der Kapsel, sodaß die Suche nach einem Kapseldurchbruch durch die Gefrierschnittuntersuchung stark erschwert bis unmöglich wird!

## 3.2 *Nicht-chirurgische Therapie*

**Radiojodtherapie I131** Standard beim differenzierten SD-Karzinom (ab pT1b) im Anschluss an die Operation.

#### Individuell

1. differenziertes Karzinom (papillär, follikulär)
  - perkutane Strahlentherapie
  - Chemotherapie (Doxorubicin)
  - Proteinkinaseinhibitor Sorafenib (bei jodrefraktären Metastasen)
2. wenig differenziertes und anaplastisches Karzinom
  - medikamentöse Redifferenzierung + evt. RJ-Therapie
  - perkutane Strahlentherapie
  - Chemotherapie (Doxorubicin, Cisplatin, Bleomycin, Vincristin, Mitoxantron, Paclitaxel)
3. medulläres Karzinom
  - perkutane Strahlentherapie
  - Proteinkinaseinhibitor Caprelsa (Vandetanib)  
bei aggressivem und symptomatischem Verlauf

Behandlung des radiojod-refraktären Schilddrüsenkarzinoms

- Lenvatinib (Lenvima)
- Sorafenib (Nexavar)

## Radiojodtherapie und Vorbereitung

### Ganzkörper-Szintigraphie I131/I123

#### Zielsetzung

Ziel der I-131 Ganzkörper-Szintigraphie ist der Nachweis oder Ausschluss von Restschilddrüsenanteilen, iod-speichernden Rezidiven oder iod-speichernden Metastasen beim papillär und follikulär differenzierten Schilddrüsenkarzinom und ihren Varianten im Staging nach Thyreoidektomie, zur Erfolgskontrolle der I-131 Ablation, zur Entscheidung über die Möglichkeit einer I-131 Therapie, zur Erfolgskontrolle nach I-131 Therapie, in der Nachsorge bei begründetem Rezidivverdacht sowie bei erhöhten anti-Thyreoglobulin-Antikörpern bzw. gestörter Thyreoglobulin-Wiederfindung.

### Durchführung/Patientenvorbereitung

Die Sensitivität der Ganzkörperszintigraphie ist vom TSH-Spiegel abhängig; günstig ist ein basales TSH > 30 mU/l. Dieser TSH-Spiegel kann 3 - 5 Wochen nach Thyreoidektomie, 4 – 5 Wochen nach Absetzen einer Levothyroxin (T4)-Medikation oder nach exogener Stimulation mit rekombinantem humanem TSH (rhTSH) erzielt werden. Um die Zeitspanne der Hormonkarenz zu verkürzen, kann nach Absetzen einer Levothyroxin-Medikation eine Triiodthyronin (T3)-Medikation bis 2 Wochen vor der Radioiodtherapie erfolgen.

Keine iodhaltigen Medikamente (z.B. iodhaltige Röntgenkontrastmittel, iodhaltige Desinfektionsmittel, Iodid-Medikation, iodhaltige Augentropfen) oder Nahrungsmittel (z.B. Multivitamin- und Spurenelement-Kombinationen, Seetang) 4 Wochen vor der Untersuchung. Wesentlich längere Zeitintervalle bis zur Durchführung der Iod-131 Ganzkörperszintigraphie sind nach Applikation von lipophilen Röntgenkontrastmitteln (Lymphographie, heute sehr selten eingesetzt) und nach Amiodaron zu beachten. Nach erhöhter Iodexposition sollte auf ein ausreichendes Zeitintervall bis zur Ganzkörperszintigraphie geachtet werden, ggf. Messung der Iodurie. Eine zusätzliche iodarme Diät über 2 Wochen vor einer Radioiodgabe wird empfohlen.

Ausschluss Schwangerschaft und Stillperiode. Das Stillen ist vor einer I-131 Applikation zu beenden, um die Strahlenexposition des Kindes auf weniger als 1 mSv zu begrenzen. Im Falle einer I-131 Therapie wird die Vermeidung einer Schwangerschaft durch konsequente Kontrazeption für 6 - 12 Monate bei gebärfähigen Patientinnen bzw. für 4 Monate bei Patienten empfohlen. Im Falle einer I-131 Applikation in diagnostischer Aktivität Kontrazeption für 4 Monate bei Patientinnen und Patienten.

Bei zerebralen oder spinalen Metastasen mit Kompressionsgefahr wird grundsätzlich die Gabe von Glukokortikoiden empfohlen. Dies gilt für die I-131 Ganzkörper-Szintigraphie sowohl in Hypothyreose als auch unter rhTSH. Vor und während der Glukokortikoidtherapie sind eingehende Abklärungen durchzuführen. Absolute und relative Kontraindikationen der Glukokortikoidtherapie (z.B. Diabetes mellitus, Ulcus ventriculi, Ulcus duodeni, Elektrolytstörungen) sind zu berücksichtigen.

Reichliche Mahlzeiten können die Resorption des oral applizierten Radioiods vermindern oder verzögern. Die Patienten sollten daher 4 Stunden vor sowie 1 Stunde nach der oralen Radioiodapplikation nüchtern bleiben.

Anregung des Speichelflusses, um die Strahlenexposition der Speicheldrüse zu vermindern.

Da Iodid außer mit dem Urin auch über den Gastrointestinaltrakt ausgeschieden wird, kann ein mildes Abführmittel fakultativ am Tag vor der Ganzkörperszintigraphie verabreicht werden. Dadurch wird die Restaktivität im Darm vermindert, die Bildinterpretation vereinfacht.

Entleerung der Harnblase vor Durchführung der Ganzkörperszintigraphie.

Blutentnahme zur Messung des Thyreoglobulin-Spiegels unmittelbar vor Gabe der Iod-131 Therapiekapsel bei Schilddrüsenhormonkarenz und Hypothyreose.

## 4 Besondere klinische Situationen

---

## 5 Verlaufskontrolle und Nachsorge

### 5.1 Nachsorgekonzept

Palpation

Sonographie

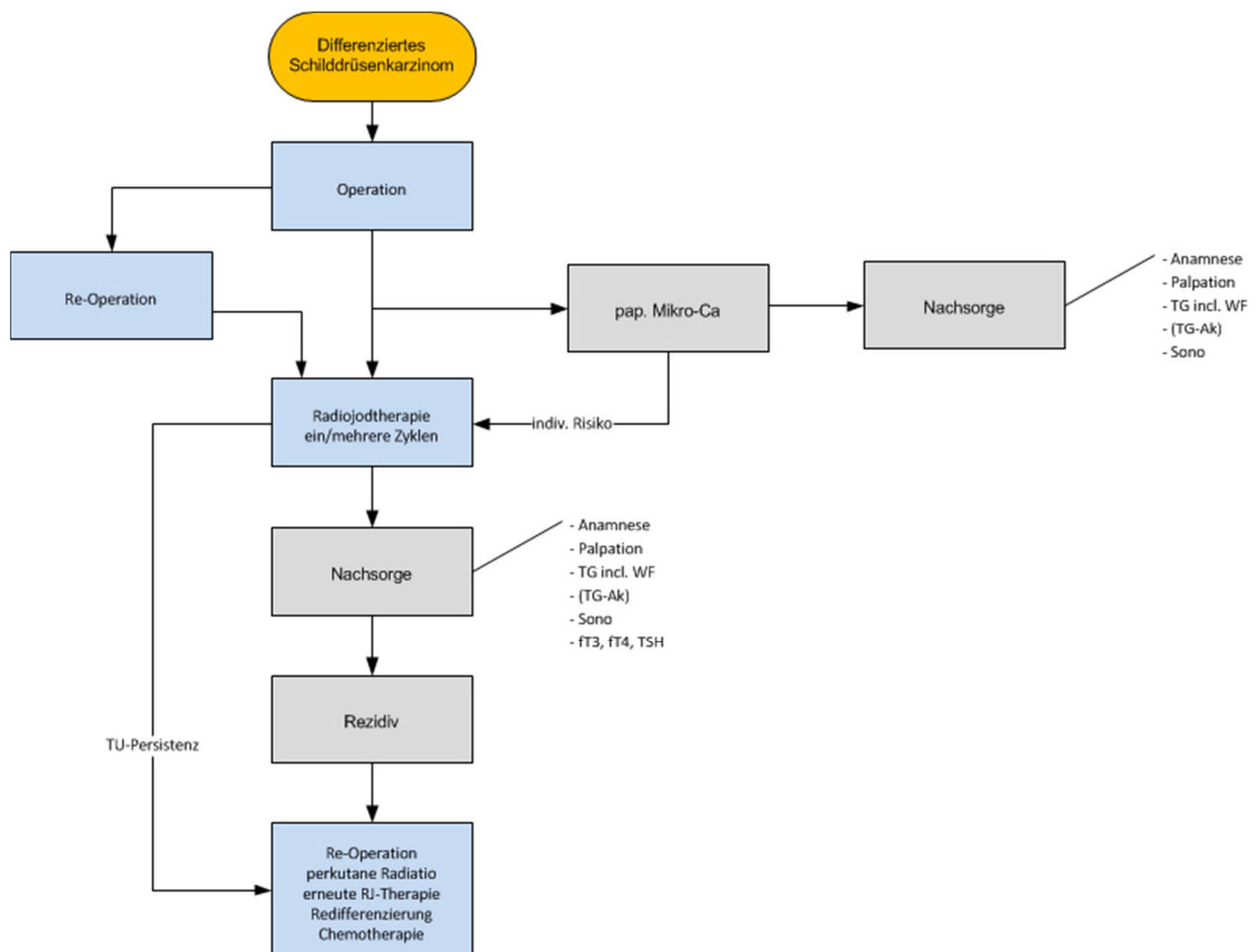
Substitution/Suppression mit Schilddrüsenhormonen

Therapie bei post-OP Hypoparathyroidismus

TSH, fT3, fT4, Tumormarker

ev. CT, MR, PET/CT

#### 5.1.1 Differenziertes Schilddrüsenkarzinom



Szintigramm (I123/131)

TG, AK, TG Wiederfindung

## Kontrollintervalle

### Monat 3

Schilddrüsenfunktionsbestimmung zur Überprüfung der TSH-suppressiven Thyroxintherapie, Thyreoglobulinbestimmung, Sonographie des Schilddrüsenbettes und der Halsweichteile.

### Monat 6

Jodganzkörperzintigraphie und Thyreoglobulinbestimmung unter Stimulation mit rekombinantem humanen TSH, Funktionsbestimmung, Sonographie des Schilddrüsenbettes und der Halsweichteile.

In weiterer Folge in halbjährigen Abständen Sonographie des Schilddrüsenbettes und der Halsweichteile, Thyreoglobulinbestimmung und Schilddrüsenfunktionsbestimmung unter Thyroxinmedikation bis zum Ende des 5. Jahres der Nachsorge. Anschließend jährliche Untersuchungen im gleichen Umfang.

Bei high risk Patienten nach 7 Jahren Durchführung einer Jodganzkörperzintigraphie und Thyreoglobulinbestimmung unter Stimulation mit rekombinantem humanen TSH, Funktionsbestimmung, Sonographie des Schilddrüsenbettes und der Halsweichteile.

Bei Verdacht auf Rezidiv oder Metastasierung umgehende weitere diagnostische und therapeutische Maßnahmen.

## Kontrolltermine

Kontroll Nr.	1	2	3	4	5	6	7	8
Datum (vom Arzt auszufüllen)								
Monat post. I-131	3	6	12	18	24	30	36	42
fT4	○	○	○	○	○	○	○	○
TSH	○	○	○	○	○	○	○	○
Tg	○	○	○	○	○	○	○	○
Sonographie		○	○	○	○	○	○	○
GK I-131		○						

Kontroll Nr.	9	10	11	12	13	14	15	16
Datum (vom Arzt auszufüllen)								
Monat post. I-131	48	54	60	72	84	96	108	120
fT4	○	○	○	○	○	○	○	○
TSH	○	○	○	○	○	○	○	○
Tg	○	○	○	○	○	○	○	○
Sonographie	○	○	○	○	○	○	○	○
GK I-131					HR			

Ggf. Ganzkörper-Jodscan mit I123 (anstelle von I131)

### 5.1.2 Medulläres Schilddrüsenkarzinom

Kontrolle in 6 monatigen Abständen, nach 5 Jahren jährlich  
 Calcitonin (+ Stimulationstest 1x/Jahr), CEA

### 5.1.3 Anaplastisches Schilddrüsenkarzinom

Aufgrund der schlechten Prognose erfolgt eine Nachsorge systemorientiert.

## 5.2 *Dosierung der Schilddrüsenhormontherapie*

### 5.2.1 Differenziertes Schilddrüsenkarzinomen

- Very low risk: Schilddrüsenhormon-Substitutionstherapie mit einem TSH-Zielbereich 0,5-1,0 mU/l
- low risk: initial TSH-suppressive Therapie (<0,1 mU/l), bei gesicherter Rezidivfreiheit für 3-5 Jahre (nicht messbar niedriger Tg-Spiegel unter stimulierten TSH-Werten, negatives posttherapeutisches und diagnostisches Jodganzkörper-Szintigramm)

Substitutionstherapie mit einem TSH-Zielbereich 0,5-1,0 mU/l.

- high risk: lebensbegleitende TSH-suppressive Therapie (<0,1 mU/l), eventuell Substitutionstherapie mit einem TSH-Zielbereich 0,5-1,0 mU/l bei fehlenden Hinweisen auf ein Lokalrezidiv und/oder Metastasierung in der Jod Ganzkörper- Szintigraphie und negativem TSH-stimulierten Thyreoglobulinspiegel in der Untersuchung nach sieben Jahren.

### 5.2.2 Medulläres Schilddrüsenkarzinom

Ein physiologischer Schilddrüsenhormonspiegel wird angestrebt mit einem TSH-Wert um 1 mU/l

### 5.2.3 Anaplastisches Schilddrüsenkarzinom

Die Schilddrüsenhormonsubstitution wird auf einen niedrig-normalen TSH-Wert eingestellt.

## 6 Dokumentation und Qualitätsparameter

Dokumentation in Tumordokumentation celsius37

- Dokumentation bezüglich Recurrensparese rate und
- post-OP Hypoparathyreoidismus-Rate

## 7 Literatur/Quellenangaben

*L.H. Sobin, M.K. Gospodarowicz, Ch. Wittekind (eds.): TNM Classification of Malignant Tumours, 7th Edition, 2009. - John Wiley & Sons.*

*Wolfgang Buchinger, Alexander Becherer, Karl Dam, Margit Hatzl-Griesenhofer, Ewald Kresnik, Christian Pirich, Sigrid Ramschak-Schwarzer, Michael Weissel, Wolfgang Zechmann, Georg Zettinig, Arbeitsgruppe Schilddrüse und Endokrinologie der Österreichischen Gesellschaft für Nuklearmedizin.*

*Krebszentrum Nord – CCC, NET-Zentrum, Lübeck, Leitlinie zur Diagnostik und Therapie des Schilddrüsenkarzinoms, Onkologischer Schwerpunkt Stuttgart.*

*Krebszentrum Nord – CCC, NET-Zentrum, Lübeck, Leitlinien zur standardisierten Diagnostik, Therapie und Nachsorge von Neuroendokrinen Tumoren.*

*M. Dietlein, J. Dressler, F. Grünwald, K. Joseph, B. Leisner, E. Moser, Chr. Reiners, J. Rendl, H. Schicha, P. Schneider, O. Schober, Leitlinie zur Schilddrüsendiagnostik der Deutschen Gesellschaft für Nuklearmedizin.*

*M. Dietlein, J. Dressler, W. Eschner, F. Grünwald, M. Lassmann, B. Leisner, M. Luster, C. Reiners, H. Schicha, O. Schober, Verfahrensanweisung für die Iod-131 Ganzkörper-Szintigraphie beim differenzierten Schilddrüsenkarzinom der Deutschen Gesellschaft für Nuklearmedizin.*

*M. Dietlein, J. Dressler, W. Eschner, F. Grünwald, M. Lassmann, B. Leisner, M. Luster, E. Moser, Chr. Reiners, H. Schicha, O. Schober, Verfahrensanweisung zur Radioiodtherapie (RJ-TH) beim differenzierten Schilddrüsenkarzinom der Deutschen Gesellschaft für Nuklearmedizin.*

*M. Dietlein, J. Dressler, W. Eschner, M. Lassmann, B. Leisner, C. Reiners, H. Schicha, Verfahrensanweisung zum Radioiodtest der Deutschen Gesellschaft für Nuklearmedizin.*

Anhang: Chemotherapieprotokolle

Anhang: Studienblatt (optional)

Anhang: Wirtschaftliche Analyse (optional)